Cellgel®
ЦЕЛЬГЕЛЬ®
by Dr. Goltsov

РАНОЗАЖИВЛЯЮЩЕЕ КОСМЕТИЧЕСКОЕ СРЕДСТВО

О Цельгель 2

Область применения 4

Инструкция 8

Авторы 12

Ранозаживление с Цельгель 14

Документы 18

Мнение профессионалов 60

Применение в клинической практике 62

Часто задаваемые вопросы 84

Научные статьи 88

Цельгель в прессе 110

Выступления 138

Коммерческий раздел 144

Руководство по фирменному стилю 162

Упаковка 188

Состояние проекта на начало 2022 года

- произведено 100 000 флаконов
- произведено около тонны действующего вещества
- тысячи примеров эффективного заживления при личном и профессиональном использовании
- 10 наград регионального и федерального уровня
- более 40 докладов на российских и международных конгрессах и конференциях
- более 30 публикаций в медицинских журналах
- 45 регионов реализации и 4 страны Таможенного союза!

Область применения

- послеоперационные швы
- ожоги
- раны, порезы
- обморожения
- трофические язвы
- геморрой
- пролежни
- фототермолиз
- лазерная шлифовка

– сокращение сроков ранозаживления в 2-3 раза
– заживление без образования рубцов
– профилактика инфекционных осложнений
– профилактика развития гиперпигментации кожи
и всё это без аллергических реакций*

* Цельгель является гипоаллергенным средством изготовленным высокотехнологичным способом исключающим наличие в его составе белковых компонентов, способных вызвать аллергические реакции

Показания к применению
Гель применяется у взрослых и детей старше 3 месяцев для ускорения восстановления поврежденной кожи и заживления без образования рубцов

Способ применения
Применяется при любых повреждениях кожи у взрослых и детей старше 3 месяцев для ускорения восстановления поврежденной кожи и заживления без образования рубцов путем нанесения на кожу тонким слоем 1 раз в день до улучшения состояния кожного покрова

Особые указания
При нанесении геля на открытые участки тела, рекомендуется избегать прямого воздействия солнечных лучей

Передозировка
Случаев передозировки не отмечено

Механизм действия
Лиофилизированный экстракт клеток куриного эмбриона на гелеобразующей биополимерной основе стимулирует миграцию и пролиферацию фибробластов, кератиноцитов, эндотелиальных и других клеток, способствуя восстановлению структуры кожи и эпидермиса

Взаимодействие с другими препаратами
Взаимодействия с другими средствами не отмечено. Для сохранения ранозаживляющего действия средства не рекомендуется применять перманганат калия, перекись водорода, спирт, кислоты, хлоргексидин либо другие активные вещества для предварительной обработки раны. Очищение рекомендуется проводить стерильной марлевой салфеткой, смоченной в физиологическом растворе, термальной воде или инертном тонике

Условия хранения
Хранить при температуре не ниже 0 С и не выше 25^{0}С в защищенном от солнечного света и недоступном для детей месте.

Срок годности
Срок годности – 2 года с даты, указанной на упаковке

Cellgel
ЦЕЛЬГЕЛЬ
by Dr. Goltsov
ГЕЛЬ
ДЛЯ НАРУЖНОГО
ПРИМЕНЕНИЯ
5 мл
Cellgel
ЦЕЛЬГЕЛЬ
by Dr. Goltsov
5 мл
Cellgel



Инструкция

ИНСТРУКЦИЯ
к использованию косметического средства CELLGEL® (ЦЕЛЬГЕЛЬ®)

Торговое название косметического средства
CELLGEL®/ЦЕЛЬГЕЛЬ®, гель для наружного применения во флаконе с дозатором.

Состав
Вспомогательные вещества: изотонический раствор, гидроксиэтилцеллюлоза (гидрофильный наполнитель). Действующее вещество: лиофилизированный экстракт клеток куриного эмбриона.

Описание
Текучий гель бесцветный или светло-желтого цвета, не обладающий специфическим запахом.

Код 20.42.15
Косметическое средство для ухода за кожей, направленное на улучшение свойств кожного покрова, для местного применения.
Гидроксиэтилцеллюлоза – гелеобразующий биополимер, вещество природного происхождения, предсказуемо воздействует на организм человека. Образуемый им гидрогель является интактным, не оказывает раздражающего действия на кожу и слизистые, не препятствует резорбции активных веществ, не всасываясь при этом сам. При высыхании на поверхности кожи образует тонкую эластичную пленку, не стягивающую кожу. При увлажнении вновь приобретает объемную структуру. Гидрофильная основа геля обеспечивает умеренный дегидратирующий эффект, поддерживает нормальное состояние кожных покровов, обладает выраженным косметическим эффектом. Лиофилизированный экстракт клеток куриного эмбриона стимулирует миграцию и пролиферацию фибробластов, кератиноцитов, эндотелиальных и других клеток, способствует регенерации и восстановлению эластичности тканей.

Фармакокинетика
При нанесении геля реабсорбции активных веществ в системный кровоток не наблюдается.

Способ применения
Гель применяется при любых повреждениях кожи у взрослых и детей старше 3-х месяцев для ускорения регенерации тканей и заживления без образования рубцов. Рекомендуется наносить на кожу тонким слоем 2-3 раза в день до улучшения состояния кожного покрова.

Побочные эффекты
В редких случаях возможно кратковременное появление чувства жжения, боли, стягивания в области нанесения.

Противопоказания
Гиперчувствительность к компонентам.

Форма выпуска
Флакон объемом 5 мл, 15 мл, 50 мл стерильный белого цвета с дозатором, упакован в картонную коробку с инструкцией по применению.

Условия хранения
Хранить при температуре не ниже 0°С и не выше 25°С, в защищенном от солнечного света и недоступном для детей месте. После вскрытия флакон хранить в холодильнике.

Срок годности
2 года. Не использовать по истечении срока годности, указанного на упаковке. Продукция изготовлена в соответствии с ТУ 9158-001-95827185-2021. Продукция соответствует требованиям ТР ТС 009/2011 «О безопасности парфюмерно-косметической продукции». Декларация о соответствии ЕАЭС N RU Д-RU.PA01.B.56185/21 от 25.06.2021 г.

Адрес изготовителя
Neo-Clinic, LLC, ул. Немцова, д. 4, г. Тюмень,
Тюменская область, Россия, 625002, mail@cellgel.ru
Официальный сайт www.cellgel.ru
Горячая линия 8-800-222-47-01,
звонок по России бесплатный

CELLGEL® (ЦЕЛЬГЕЛЬ®)
косметикалық құралды қолдану жөніндегі НҰСҚАУЛЫҚ

Косметикалық құралдың саудалық атауы
CELLGEL®/ЦЕЛЬГЕЛЬ®, сыртқы қолдануға арналған гель диспенсермен бірге бөтелкеде.

Құрамы
Қосалқы заттар: изотоникалық ерітінді, гидроксиэтилцеллюлоза (гидрофильді толтырғыш). Әсер етуші зат: тауық эмбрионы жасушаларының лиофилизденген сығындысы.

Сипаттамасы
Түссіз немесе ашық сары түсті аққыш гель, өзіндік иісі жоқ.

Коды 20.42.15
Терінің қасиеттерін жақсартуға бағытталған, теріні күтуге арналған косметикалық құрал, жергілікті қолдану үшін.
Гидроксиэтилцеллюлоза – гель құрағыш биополимер, табиғи текті зат адам ағзасына болжамды әсер етеді, ол құрайтын гидрогель интактілі болып табылады, тері мен шырышты қабықтарды тітіркендірмейді, белсенді заттардың қайта сіңуіне кедергі жасамайды, бұл ретте өзі сіңбейді. Кепкенде тері бетінде теріні тартпайтын жұқа иілгін үлдір құрылады. Ылғалданғанда кеңемдік құрылымға қайтадан ие болады. Гельдің гидрофильді негізі орташа дегидраттау әсерін қамтамасыз етеді, тері жамылғыларының қалыпты күйінде ұстап тұрады, анық білінетін косметикалық тиімділігі бар. Тауық эмбрионы жасушаларының сусыздандырылған сығындысы фибробластарды, кератиноциттерді, эндотелиалдық және басқа да жасушаларды қоныстандыруды және сусыздандыруды ширатады, тіндердің жаңғыруына және қалпына келуіне септігін тигізеді.

Фармакокинетикасы
Гель жағылғанда жүйелі қан айналымында белсенді заттардың қайта сіңуі байқалмайды.

Қолдану тәсілі
Гель ересектер мен 3 айдан асқан балаларда терінің кез келген зақымдалуында тіндердің қалпына келуін және тыртықсыз емделуін тездету үшін қолданылады. Терінің жағдайы жақсарғанға дейін күніне 2-3 рет теріге жұқа қабатпен жағу ұсынылады.

Жанама әсерлері
Сирек жағдайларда терінің жағылған жері қысқа мерзімде ашуы, ауруы, тартылуы мүмкін.

Қарсы көрсеткіштер
Компоненттерге жоғары сезімталдық.

Шығарылатын пішіні
Сауыт көлемі 5 мл, 15 мл, 50 мл мөлшерлегіші бар, бұлыңғыр ақ түсті зарарсыздандырылған, қолдану жөніндегі нұсқаулығымен бірге картон қорапшаға салынған.

Сақтау шарттары
Күн сәулесінен қорғалған және балалардың қолы жетпейтін жерде 0°С жоғары және 25°С төмен температурада сақтаңыз. Ашқаннан кейін сауытты тоңазытқышта сақтаңыз.

Жарамдылық мерзімі
2 жыл. Қаптамасында көрсетілген жарамдылық мерзімі өткеннен кейін пайдаланбаңыз.
Өнім ТШ 9158-001-95827185-2021 сәйкес өндірілді. Өнім «Парфюмерия-косметика өнімінің қауіпсіздігі туралы» КО ТР 009/2011 талаптарына сәйкес келеді. 25.06.2021 жылғы ЕЭО сәйкестік туралы декларация N RU Д-RU.PA01.B.56185/21.

Өндірушінің мекенжайы
Neo-Clinic Немцов к-сі, 4, Түмен қ., Түмен облысы,
Ресей, 625002, mail@cellgel.ru
Ресми сайты www.cellgel.ru
Жедел желі 8-800-222-47-01,
Ресей бойынша қоңырау шалу тегін

ІНСТРУКЦЫЯ
да выкарыстання касметычнага сродка CELLGEL® (ЦЭЛЬГЕЛЬ®)

Гандлёвая назва касметычнага сродку
CELLGEL®/ЦЭЛЬГЕЛЬ®, гель для вонкавага выкарыстання у флаконе з дазатарам.

Склад
Дапаможныя рэчывы: ізатанічны раствор, гідраксіэтылцэлюлоза (гідрафільны напаўняльнік). Актыўнае рэчыва: ліяфілізаваны экстракт клетак курынага эмбрыёну.

Апісанне
Цякучы гель бясколернага або светла-жоўтага колеру, не які валодае спецыфічным пахам.

Код 20.42.15
Касметычны сродак для догляду скуры, прызначаны для паляпшэння ўласцівасцяў скурнага покрыва, для мясцовага ўжытку.
Гідраксіэтылцэлюлоза — гелеўтваральны біяпалімер, рэчыва прыроднага паходжання, прадказальна ўздзейнічае на арганізм чалавека, гідрагель, які ўтвараецца з яго, мае інтактныя ўласцівасці, не раздражняе скуру і слізістыя, не перашкаджае прысваенню актыўных рэчываў, сам пры гэтым не ўсмоктваецца. Пры высыханні на паверхні скуры ўтварае тонкую эластычную плёнку, якая не сцягвае скуру. Пры звільгатненні аднаўляе аб'ёмістую структуру. Гідрафільная аснова гелю забяспечвае лёгкі падсушальны эфект, падтрымлівае нармальны стан скурнага покрыва, дае выразны касметычны эфект. Ліяфілізаваны экстракт клетак курынага эмбрыёну стымулюе міграцыю і праліферацыю фібрабластаў, кератынацытаў, эндатэліяльных ды іншых клетак, спрыяе загойванню і аднаўленню эластычнасці тканак.

Фармакакінетыка
Пры нанясенні гелю не назіраецца рэабсорбцыі актыўных рэчываў у сістэмны кровазварот.

Спосаб ўжытку
Гель ўжываецца пры любых пашкоджаннях скуры ў дарослых і дзяцей, старэйшых за 3 месяцы, для паскарэння рэгенерацыі тканак і загойвання без утварэння рубцоў. Рэкамендуецца наносіць на скуру тонкім слоем 2-3 разы на дзень да паляпшэння стану скурнага покрыва.

Пабочныя эфекты
У радкіх выпадках магчымыя кароткачасовыя праявы: пякучка, боль, сцягванне ў месцы нанясення.

Супрацьпаказанні
Гіперчувствітельность да кампанентаў.

Форма выпуску
Флакон аб'ёмам 5 мл, 15 мл, 50 мл стэрыльны белага колеру з дазатарам, спакаваны ў кардонную коробку з інструкцыяй па ўжыванні.

Умовы захоўвання
Захоўваць пры тэмпературы не ніжэй за 0° С і не вышэй за 25° С, у месцы, недасяжным для сонечнага святла і дзяцей. Пасля ўскрыцця, флакон захоўваць у халадзільніку.

Тэрмін прыдатнасці
2 гады. Не выкарыстоўваць пасля заканчэння тэрміну прыдатнасці, пазначанага на ўпакоўцы
Прадукцыя выраблена ў адпаведнасці з ТУ 9158-001-95827185-2021. Прадукцыя адпавядае патрабаванням ТР МС 009/2011 «Аб бяспецы парфумерна-касметычнай прадукцыі». Дэкларацыя аб адпаведнасці ЕАЭС N RU Д-RU.PA01.B.56185/21 ад 25/06/2021.

Адрас вытворцы
Neo-Clinic вул. Нямцова, 4, г. Цюмень, Цюменская вобласць, Расія, 625002, mail@cellgel.ru
Афіцыйны сайт www.cellgel.ru
Гарачая лінія 8-800-222-47-01,
званок па Расіі бясплатны

КӨРСӨТМӨ
CELLGEL® (ЦЕЛЬГЕЛЬ®) косметикалык каражатты колдонуу тууралуу

Косметикалык каражаттын соода-сатык аталышы
CELLGEL®/ЦЕЛЬГЕЛЬ®, сырттан сыйпалуучу гель диспенсер менен бөтөлкөдө.

Курамы
Жардамчы заттар: изотоникалык эритмеси, гидроксиэтилцеллюлоза (гидрофильдик толтургуч). Колдонулган зат: тооктун түйүлдүк клеткасынын лиофилдештирилген шириси

Сыпаттама
Өңсүз же ачык-сары суюк гель, өзгечө жыты жок.

Код 20.42.15
Териге кам көрүү үчүн косметикалык каражат, теринин сапатын жакшыртууга багытталган, тиешелүү жерге гана колдонуу үчүн.
Гидроксиэтилцеллюлоза – гель пайда кылган биополимер, табигый зат, адамдын организимине байкалгандай таасир берет, пайда болгон гидрогель интактуу, терини жана былжырлуу оболочкаларды кычыштырбайт, кыймылдуу заттардын сиңирүүсүнө тоскоолдук кылбайт, бирок өзү сиңип кетпейт. Кургагандан кийин теринин сыртында жука кургак пленка сыяктуу болуп калат, бирок терини тыштырбайт. Нымдашкандан кийин кайра көлөмдүү структурасы калыбына келет. Гидрофилдик негиз орточо дегидратикалык натыйжаны камсыз кылат, теринин орточо абалын кармап турат, айкын косметикалык натыйжага ээ.
Тооктун түйүлдүк клеткасынын лиофилдештирил- ген шириси фибробласттардын, кератиноциттердин, эндотелиалдык жана башка клеткалардын кыймылына жана пролиферациясына түртүк берет, ткандардын чоюлчаактыгын калыбына келтирет.

Фармакокинетика
Гельди колдонгондо кан агуу системасына кыймылдуу заттардын сиңүүсү байкалган эмес.

Колдонуу ыкмасы
Гель теринин ар кандай жаракаттарында колдонулат: чоң кишилердин жана 3 айдан ашкан балдарга ткандардын тез айыгуусу жана калыптандыруусу үчүн колдонулат жана тырыксыз айыктырат. Бир күндө 2-3 жолу теринин жакшы абалына чейин колдонулат.

Терс таасири
Сейрек учурда тери бир аз убакытка ачышып, ооруп же сыйпаган жери тартылышы мүмкүн.

Каршы көрсөтмөлөр
Компоненттерге жогорку сезгичтик.

Чыгарылган түрү
5 мл көлөмдөгү флакон, 15 мл, 50 мл тазартылган ак түстөгү катуу калың ченегичи менен, картон кутучага колдонуу көрсөтмөсү менен салынган.

Сактоо шарты
Төмөнкү 0°С жана 25°С жогору эмес температурада, күндүн нурунан корголгон жана балдар жетпеген жерде сактоо керек. Ачылгандан кийин флаконду муздаткычта сактоо керек.

Сактоо мөөнөтү
2 жыл. Упаковкада көрсөтүлгөн жарактуулук мөөнөтү аяктагандан кийин колдонууга болбойт.
Продукция ТУ 9158-001-95827185-2021 эрежелери боюнча жасалган. Продукция ТР ТС 009/2011 «Парфюмерия жана косметикалык продукцияны коопсуздугу боюнча» эрежелердин талаптарына ылайык. Ылайык декларациясы ЕАЭС N RU Д-RU.PA01.B.56185/21, 25.06.2021 г баштап.

Өндүрүүчүнүн дареги
Neo-Clinic, Немцов к., 4, Тюмень ш., Тюмень облусу, Орусия, 625002, mail@cellgel.ru
Расмий сайты www.cellgel.ru
Шыр байланыш: 8-800-222-47-01,
Оруссия боюнча байланыш акысыз

PATIENT INFORMATION
for CELLGEL®/ЦЕЛЬГЕЛЬ® cosmetic product

Trade name of the cosmetic product:
CELLGEL®/ЦЕЛЬГЕЛЬ®, gel for external use in a bottle with a dispenser

Composition
Additive agents: isotonic solution, hydroxyethyl cellulose (hydrophylic filler). Active ingredient: lyophilized extract of chick embryo cells.

Description
Fluid gel colorless or light yellow with no peculiar scent.

Code 20.42.15
Skin care product for external use designed to improve the skin properties.
Hydroxyethyl cellulose is a gel-forming biopolymer, a naturally occurring substance having a predictable influence on a human body. The hydrogel formed by the biopolymer is intact; it doesn't have an irritant effect on the skin and the mucous membranes and doesn't prevent active agents from resorption while it's not absorbed itself. When it dries up it forms a thin elastic film on the skin surface without tightening of the latter. When it's moisturized it gains a bulky structure again. The hydrophilic basis of the gel provides a moderate dehydrating effect, sustains a normal state of the skin and has a marked cosmetic effect. The lyophilized extract of chick embryo cells stimulates migration and proliferation of fibroblasts, keratino- cytes, endothelial and other cells, and contributes to the recovery and regeneration of the tissues compliance.

Pharmacokinetics
When applying the gel the reabsorption of active agents into the systemic blood flow have not been evidenced.

Method of application
The gel can be used in case of any skin lesions among adults and children over 3 months to accelerate the regeneration of tissues and the healing process without cicatrization.
It is recommended to apply a thin layer of the gel to the skin 2-3 times a day until the skin condition is improved.

Side effects
Rarely one may feel a short-time burning sensation, a sense of pain or tightening in the area of application.

Contraindications
Hypersensitivity to components.

Product form
A 5 ml or 15 ml or 50 ml sterile vial of white color with a dosing pump. Packed in a carton box with an application instruction inside.

Storage instructions
Keep at temperatures below +0° to +25°C in a place protected from light and children! After opening the vial store in a fridge.

Shelf life
2 years. Do not use after the date of the shelf life expiration which is marked on the package. The product is manufactured in accordance with standard TU 9158-001-95827185-2021. Complies with the requirements of standard TR TS 009/2011 "On safety of perfume and cosmetic products". EAEU Declaration of compliance No. RU Д-RU.PA01.B.56185/21 dd. 25 June 2021.

Manufacturer's address
Neo-Clinic, LLC, Nemtsova St. 4, Tyumen, Tyumen Oblast, Russian Federation, 625002, mail@cellgel.ru
Official website: www.cellgel.ru
Hotline phone: 8-800-222-47-01,
calls from Russia are free of charge

CELLGEL® (Ցելգել)
կոսմետիկ միջոցի օգտագործման հրահանգ

Կոսմետիկ միջոցի եւարեւտրային անվանումը՝
CELLGEL®/ՑԵԼՅԳԵԼ®, գել՝ արտաքին օգտագործման համար դիսպեներով 22րվ

Բաղադրությունը
Օժանդակ նյութեր՝ իզոտոնիկ լուծույթ, հիդրոքսիէթիլցելյուլոզա (հիդրոֆիլային

լիցքավորիչ):
100 մլ. գելը պարունակում է՝
Ակտիվ նյութ ՝Հավի սաղմի բջիջների լիոֆիլիզացված լուծամզվածք:
Նկարագրությունը
Հոսուն անգույն կամ թեթեւ դեղին գույնի գել, չունի հատուկ հոտ:

Ծածկագիրը՝ 20.42.15
Կոսմետիկ միջոց՝ մաշկի խնամքի համար, որն ուղղված է մաշկածածկույթի հատկությունների, ապաքինմանը, թարմացմանը՝ տեղային կիրառմամբ:
Հիդրոքսիէթիլցելյուլոզան՝ դոնդողագոյացնող կենսապոլիմեր է, բնական ծագում ունեցող նյութ, կանխատեսորեն ազդում է մարդու օրգանիզմի վրա, նրանից գոյացող հիդրոգելն ինտակտ է, չի ցուցաբերում գրգռիչ ազդեցություն՝ մաշկի
եւեւ լորձաթաղանթների վրա, չի խոչընդոտում ակտիվ նյութերի կլանման՝ այդուհանդերձ՝ ինքն էլ չի ներծծվում: Մաշկի մակերեսի վրա չորանալուց հետո՝ առաջացնում է նուրբ, էլաստիկ, մաշկը չծգող, թաղանթ: Խոնավանալուց հետո կրկին ձեռք է բերում ծավալային կառուցվածք: Գելի հիդրոֆիլային հիմքն ապահովում է չափավոր ջրազրկող ազդեցություն, պահպանում է մաշկի ծածկույթի նորմալ միծակը եւեւ ունի արտահայտված կոսմետիկ էֆեկտ:
Հավի սաղմի բջիջների լիոֆիլիզացված լուծամզվածքը խթանում է ֆիբրոբլաստերի, կերատինոցիտների, էնդոթելիալ եւեւ այլ բջիջների տեղափոխություն եւեւ պրոլիֆերացիան, նպաստում է ռեգեներացիային եւեւ էլաստիկ հյուսվածքների վերականգնմանը:

Ֆարմակոկինետիկա
Գելի օգտագործման ժամանակ չի դիտվում ակտիվ նյութերի կրկին կլանում՝ համակարգային արյան հոսքում:

Կիրառման եղանակը
Գելը կիրառվում է մեծահասակների եւ 3 ամսեկանից բարձր երեխաների համար՝ մաշկի ցանկացած վնասվածքների դեպքում՝ հյուսվածքների ռեգեներացիայի արագացման եւ առանց սպիների ապաքինման համար:
Առաջարկվում է օրվա ընթացքում 2-3 անգամ կիրառել բարակ շերտով մաշկի վրա՝ մինչեւ մաշկի ապաքինումը:

Կողմնակի ազդեցություններ
Գելը քսելու տեղերում հազվադեպ հնարավոր է կարճաժամկետ այրոցի, ցավի, ծգվածության զգացողություն:

Հակացուցումները
զերզգայունություն բաղադրիչներին.

Բացթողնման ձեւը
5 մլ, 15 մլ 50 մլ ծավալով ստերիլ սրվակ՝ սպիտակ, անփայլ, բաժնաչափիչով, փաթեթավորված է ստվարաթղթե տուփի մեջ՝ կիրառման հրահանգի ներդիր թերթիկի հետ:

Պահպանման պայմանները
Պահել 0 ° C- ից ցածր եւ 25 ° C- ից ոչ բարձր ջերմաստիճանում, արեւի լույսից պաշտպանված եւ երեխաների սահմաններից դուրս պաշտպանված վայրում:
Բացումից հետո սրվակը պահեք սառնարանում

Պիտանիության ժամկետը
2 տարի: Չօգտագործել փաթեթավորման վրա նշված պիտանիության ժամկետը լրանալուց հետո: Արտադրված է ՏՐԻ (ՏՄ) 9158-001-95827185-2021-ի համապատասխան: Արտադրանքը համապատասխանում է ՄՄ ՏԿ (ТР ТС) 009/2011 «Օծանելիքների եւ կոսմետիկայի անվտանգության մասին» պահանջներին:
Համապատասխանության հռչակագիր ԵԱՏՄ N RU Д-RU.PA01.B.56185/21 25.06.2021 թ

Neo-Clinic,
Ռուսաստան, 625002, Տյումենի մարզ, ք. Տյումեն, Նեմցովի փող., mail@cellgel.ru
Պաշտոնական կայք՝ www.cellgel.ru
Թեժ գիծ՝8-800-222-47-01,
անվճար զանգ Ռուսաստանում

Немного истории

20 лет назад группа тюменских ученых заинтересовались проблемой ранозаживления. Имеющиеся на тот момент средства и методы лечения не обладали гарантированным эффектом, а зачастую, даже если рана «затягивалась», это происходило с формированием обезображивающего рубца.

Через несколько лет удалось выделить вещество с поверхности клеток эмбриона, которое, являясь по своему строению веществом близким к полисахаридам, обладает эффектом катализатора роста клеточной массы. Затем это вещество, выделенное в чистом виде, без потери свойств, удалось зафиксировать в геле из гидроксиэтилцеллюлозы.

Далее была получена убедительная с точки зрения доказательной медицины лабораторная и клиническая эффективность.

Авторы

Более 20 лет назад группа тюменских ученых начали разработку ранозаживляющего средства на основе вещества биологического происхождения

Гольцов Сергей Викторович
патентообладатель ранозаживляющего средства Цельгель, заведующий кафедрой дерматовенерологии с курсом дерматоскопии, к.м.н., доцент

– Любое повреждение кожи причиняет массу неудобств пациенту. Желание найти вещество биологического происхождения и на его основе сделать эффективное средство для быстрого заживления ран было основой исследовательской позиции. Всё состоялось!

Суховей Юрий Геннадьевич
профессор, д.м.н.

– Цельгель создан на стыке дерматологии и иммунологии. Разрабатывала его группа ученых-энтузиастов. Результат многолетних исследований умещается в маленьком флаконе. Открытие ранозаживляющего средства могло остаться лишь на бумаге, хорошо, что этого не произошло!

Костоломова Елена Геннадьевна
к.б.н., заведующая кафедрой клинической лабораторной диагностики

– В основе средства лежат два компонента. Это гелевая основа и действующее вещество биологического происхождения, которое извлекается определенным способом из клеток куриного эмбриона. Производственная линия изготовления Цельгель находится в Тюмени.

Унгер Ирина Генриховна
к.м.н., иммунолог-аллерголог, педиатр

– Многолетний опыт работы позволяет утверждать, что Цельгель хоть и является косметическим средством, но по своей эффективности превосходит самые действенные препараты, обладающие противовоспалительным, антибактериальным и репаративным действием.

Ранозаживление с Цельгель

Ранозаживление и его основные компоненты

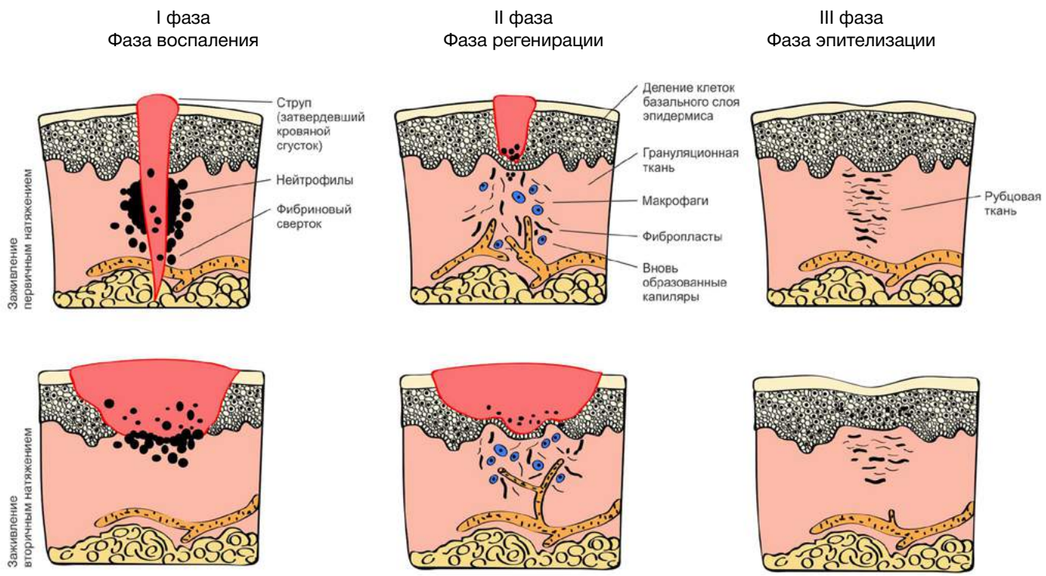

Ранозаживление – это процесс, который должен сопровождаться либо промежуточными, либо окончательными результатами. И эти результаты выражаются в определенных критериях. Это уменьшение нежелательных явлений фазы экссудации, уменьшение отечности и гиперемии, профилактика инфекционных осложнений, создание оптимальных условий для процессов ремоделирования кожи, поддержание уровня ее увлажненности, обеспечение комфортности для пациента в период заживления, профилактика развития гиперпигментации кожи и самое главное, восстановление целостности кожи с минимальным образованием или совсем отсутствием рубцовой ткани.

В клинической картине механизм репарации характеризуется двумя вариантами натяжения. Первичное натяжение происходит без нагноения и формирования межуточной ткани с последующим развитием линейного рубца, протекает в ранах с ровными и жизнеспособными краями, отстающими друг от друга не более чем на 1 см, при отсутствии раневой инфекции (пример – операционные раны).

Вторичным натяжением рана закрывается через нагноение с образованием видимой соединительной ткани и последующим развитием грубого рубца, имеет место при развитии раневой инфекции и наличии дефектов, не дающих сопоставления стенок раны.

Первое, что происходит при любом заживлении раны это образование гематомы, а впоследствии струпа, что обеспечивает прекращение кровотечения из поврежденных сосудов и создание барьера, препятствующего попаданию в рану микроорганизмов. Струп представляет собой временный матрикс.

Важно отметить, что заживление под струпом происходит без образования рубца при сохраненном ростковом слое в присутствии фибрина и форменных элементов крови.

Это первая важная составляющая ранозаживления – средство должно выполнить или усилить роль струпа (временного матрикса).

I фаза – струп (кровяной сгусток), нейтрофилы и фибрин;

II фаза – деление клеток базального слоя, грануляционная ткань, макрофаги, фибробласты, вновь образованные капилляры;

III фаза – рубцовая ткань.

Параллелизм событий

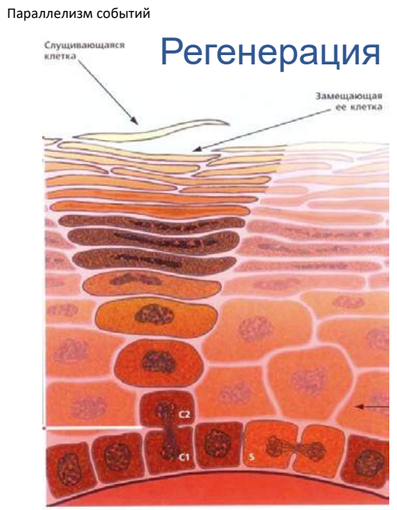

Регенерация

Частичная

Полная

Репарация

3 фаза – эпителизации
и реорганизации, до 1 года

2 фаза – **РАЗВИТИЕ ГРАНУЛЯЦИОННОЙ ТКАНИ**, регенерации и пролиферации, 1-3 недели

1 фаза – воспаление, 4-5 дней

Активный компонент Цельгель по своему составу близок к липополисахаридам

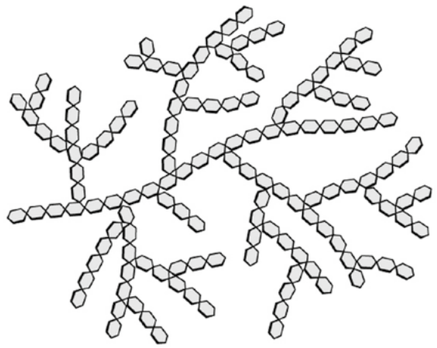

Способность к восстановлению и ранозаживлению – это важнейшее свойство кожи, без которого она не смогла бы служить защитным барьером между организмом и внешней средой. Регенерация и репарация – это два параллельно работающих процесса. Регенерация характеризуется непрерывным обновлением эпидермиса за счет деления клеток базального слоя, а репарация направляет те же механизмы на устранение повреждения, но в разы интенсивнее!

Таким образом, механизмы репарации возникают как следствие повреждения при непрекращающемся процессе регенерации.

Процесс репарации характеризуется следующими фазами.

I фаза – сосудистые реакции, экссудация, отек, мокнутие, инфильтрация, выпадение фибрина и формирование очага повреждения.

II фаза – продукция коллагена, новообразование сосудов и главное – развитие грануляционной ткани! В молодом возрасте, до 12 лет, эта фаза начинается одновременно с первой, вот почему у детей крайне редко наблюдаются остаточные рубцы.

Это вторая важная составляющая управляемого ранозаживления – стимуляция и вспоможение насколько возможно более раннего развития грануляционной ткани.

III фаза начинается с середины второй фазы, и чем старше человек, тем она «стартует» раньше и протекает одновременно со второй, длится до года, оставляя рубец.

Логика исследовательской позиции

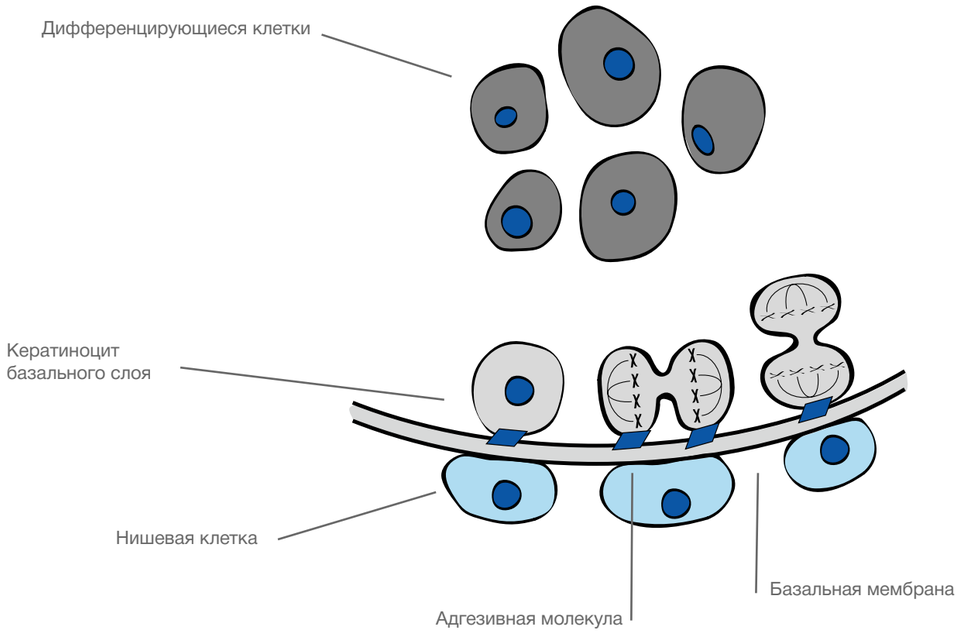

Природа, на своем эволюционном пути, не только создаёт сложные живые структуры – от одноклеточных к многоклеточным, но и стремится продлить их существование, наделяя рядом свойств на разном уровне (клеточный, органный, организменный, популяционный). Природа стремится к постоянству и целостности живых структур, наделяя их способностью самовоспроизводиться и компенсировать повреждения. Защита живых структур от воздействия внешней среды выполняется путем создания оболочек. Создавать оболочки – свойство живых структур. Кожа человека одна из таковых. Её два основных процесса – регенерация, отвечающая за целостность и самовоспроизведение, и репарация, отвечающая за компенсацию повреждений – есть эволюционные предпосылки ранозаживления, которые и по сей день мы видим у рептилий, пресмыкающихся и некоторых видов земноводных, в ранах которых образуются не клетки поврежденной ткани, а эмбриональные клетки. Стало быть, у рептилий этот механизм сохранился, а человек либо был обделен, либо утратил его в процессе эволюции. Нашей задачей стал ксеногенный перенос древнего эволюционного механизма ранозаживления.

Механизм заключается в следующем – клетки на базальной мембране делятся симметрично в себе подобные, которые остаются на мембране и асимметрично в дифференцирующиеся клетки, в кератиноциты, которые начинают свой путь вверх, к поверхности кожи, в дальнейшем превращаясь в ороговевшие кератиноциты. Но по другую сторону базальной мембраны, кроме всего прочего, есть так называемые нишевые клетки, которые при возникновении повреждения, сигнализируют клеткам базальной мембраны, когда, как и с какой скоростью им следует делиться. Происходит это через сигнальные молекулы небелковой природы. По причине ограниченного остаточного количества нишевых клеток и как следствие сигнальных молекул, с возрастом человек утрачивает способность структур кожи к репарации.

Обладая знанием об эволюционных предпосылках ранозаживления, задача конкретизировалась до попытки создать средство усиливающее ранозаживляющие свойства кожи и применить его для лечения ожогов, ран, трофических язв кожи и пролежней. Конкретно, нас интересовало ускорение процесса ранозаживления, его эстетическая сторона (безрубцовость исхода) и профилактика гнойных осложнений раны. Имевшиеся на том момент средства и методы лечения не обладали гарантированным эффектом, а зачастую, даже если рана «затягивалась», это происходило с формированием обезображивающего рубца. В процессе формирования исследовательской позиции, мы обратили внимание, что всё живое может подвергаться атаке бактериальной инфекции, тем не менее, в литературе мы встретили лишь единичные сообщения о сепсиса эмбриона. Сопоставив эту информацию с нашей потребностью в новом подходе к ранозаживлению, мы пришли к выводу, что вещество, удовлетворяющее наш исследовательский поиск, может быть именно биологического происхождения.

Именно поэтому объектом исследования мы выбрали куриный эмбрион, на наш взгляд он мог иметь интересующий нас механизм. Но, уже тогда мы понимали, что в любом случае, наш поиск не мог быть удовлетворен эмбриональной клеткой, поскольку внешний белок (а клеточный матрикс эмбриона имеет белковую структуру) при попадании в рану будет связываться с эпидермальными белками и соответственно вызывать реакции распознавания антигена, а это аллергические реакции как минимум и все другие связанные с конфликтом чужеродности, как максимум. Несколько лет ушло на поиски, которые увенчались успехом – нам удалось выделить вещество с поверхности эмбриональных клеток. Являясь по своему строению веществом близким к липополисахаридам, а следовательно гипоаллергенным, оно обладает эффектом катализатора роста грануляционной ткани. Еще несколько лет ушло на то, чтобы это вещество, выделенное в чистом виде, с определенной формулой и молекулярной массой, без потери свойств зафиксировать в геле.

Патент

Патент на «Способ получения и способ лечения ран различной этиологии полученным средством» и действующее вещество «Лиофилизированный экстракт клеток куриного эмбриона на гелеобразующей биополимерной основе», стимулирующий миграцию и пролиферацию фибробластов, кератиноцитов, эндотелиальных и других клеток, способствуя восстановлению функциональных свойств покровных тканей, был получен в 2013 году.

РОССИЙСКАЯ ФЕДЕРАЦИЯ

ПАТЕНТ

НА ИЗОБРЕТЕНИЕ

№ 2481115

СРЕДСТВО ДЛЯ ЗАЖИВЛЕНИЯ РАН "ЦЕЛЛЬГЕЛЬ", СПОСОБ ЕГО ПОЛУЧЕНИЯ И СПОСОБ ЛЕЧЕНИЯ РАН РАЗЛИЧНОЙ ЭТИОЛОГИИ ПОЛУЧЕННЫМ СРЕДСТВОМ

Патентообладатель(ли). *Гольцов Сергей Викторович (RU)*

Автор(ы): *см. на обороте*

Заявка № **2011141622**

Приоритет изобретения **13 октября 2011 г.**

Зарегистрировано в Государственном реестре изобретений Российской Федерации ***10 мая 2013 г.***

Срок действия патента истекает **13 октября 2031 г.**

Руководитель Федеральной службы по интеллектуальной собственности

Б.П. Симонов

РОССИЙСКАЯ ФЕДЕРАЦИЯ

(19) **RU** (11) **2 481 115** (13) **C1**

(51) МПК
A61K 35/48 (2006.01)
A61P 17/02 (2006.01)

ФЕДЕРАЛЬНАЯ СЛУЖБА
ПО ИНТЕЛЛЕКТУАЛЬНОЙ СОБСТВЕННОСТИ

(12) ОПИСАНИЕ ИЗОБРЕТЕНИЯ К ПАТЕНТУ

(21)(22) Заявка: **2011141622/15, 13.10.2011**

(24) Дата начала отсчета срока действия патента:
13.10.2011

Приоритет(ы):
(22) Дата подачи заявки: **13.10.2011**

(45) Опубликовано: **10.05.2013** Бюл. № **13**

(56) Список документов, цитированных в отчете о поиске: **RU 2142783 C1, 20.12.1999. RU 2367419 C2, 20.09.2009. RU 2162712 C1, 10.02.2001. FR 2530466 A, 27.01.1984.**

Адрес для переписки:
625048, г.Тюмень-48, а/я 555, Пат.пов. В.И. Мамоновой, рег.№ 190

(72) Автор(ы):
Суховей Юрий Геннадьевич (RU),
Унгер Ирина Генриховна (RU),
Костоломова Елена Геннадьевна (RU),
Гольцов Сергей Викторович (RU)

RU 2481115 C1

(54) СРЕДСТВО ДЛЯ ЗАЖИВЛЕНИЯ РАН "ЦЕЛЛЬГЕЛЬ", СПОСОБ ЕГО ПОЛУЧЕНИЯ И СПОСОБ ЛЕЧЕНИЯ РАН РАЗЛИЧНОЙ ЭТИОЛОГИИ ПОЛУЧЕННЫМ СРЕДСТВОМ

(57) Реферат:

Изобретение относится к фармацевтической промышленности, а именно к средству для заживления ран различной этиологии. Средство для заживления ран различной этиологии, содержащее суспензию клеток фенотипа $CD34^{+}$ $CD45^{dim}$, полученную из гомогената куриных эмбрионов, в гелевой основе Cellosire HECQP-52/000-H3. Способ получения средства для заживления ран различной этиологии. Способ заживления ран различной этиологии, путем нанесения средства на поверхность раны. Вышеописанное средство позволяет ускорить заживление ран. 3 н. и 8 з.п. ф-лы, 4 пр.

RU 2481115 C1

EAC

ЕВРАЗИЙСКИЙ ЭКОНОМИЧЕСКИЙ СОЮЗ

ДЕКЛАРАЦИЯ О СООТВЕТСТВИИ

Заявитель: ОБЩЕСТВО С ОГРАНИЧЕННОЙ ОТВЕТСТВЕННОСТЬЮ "НЕО-КЛИНИК", Место нахождения: 625000, РОССИЯ, ОБЛАСТЬ ТЮМЕНСКАЯ, ГОРОД ТЮМЕНЬ, УЛИЦА НЕМЦОВА, 4, ОГРН: 1067203308820, Номер телефона: +7 3452390905, Адрес электронной почты: info@neo-clinic.com
В лице: ГЕНЕРАЛЬНОГО ДИРЕКТОРА ГОЛЬЦОВ СЕРГЕЙ ВИКТОРОВИЧ

заявляет, что Средство косметическое для ухода за кожными покровами: гель «ЦЕЛЬГЕЛЬ» (Cellgel) не является лекарственным и лечебно-профилактическим средством.

Изготовитель: ОБЩЕСТВО С ОГРАНИЧЕННОЙ ОТВЕТСТВЕННОСТЬЮ "НЕО-КЛИНИК", Место нахождения: 625000, РОССИЯ, ОБЛАСТЬ ТЮМЕНСКАЯ, ГОРОД ТЮМЕНЬ, УЛИЦА НЕМЦОВА, 4 Документ, в соответствии с которым изготовлена продукция: ТУ 9158-001-95827185-2021 Средство косметическое «Цельгель» (Cellgel)

Коды ТН ВЭД ЕАЭС: 3304990000 Серийный выпуск

Соответствует требованиям ТР ТС 009/2011 О безопасности парфюмерно-косметической продукции

Декларация о соответствии принята на основании протокола 374 КХ выдан 21.06.2021 испытательной лабораторией "Испытательный лабораторный центр Федерального бюджетного учреждения здравоохранения "Центр гигиены и эпидемиологии в городе Москве"" RA.RU.21HH96;
Схема декларирования: 3д;

Дополнительная информация Стандарты и иные нормативные документы: ТР ТС 009/2011, О безопасности парфюмерно-косметической продукции; Условия хранения и сроки годности продукции указаны в прилагаемой к продукции товаросопроводительной документации и/или на упаковке каждой единицы продукции.

Декларация о соответствии действительна с даты регистрации по 24.06.2026 включительно

Российская Федерация • Тюменская область • г. Тюмень • Общество с ограниченной ответственностью «Нео-Клиник» • ИНН 7202148852 • ОГРН 1067203308820

(подпись) м.п. ГОЛЬЦОВ СЕРГЕЙ ВИКТОРОВИЧ (Ф.И.О. заявителя)

Регистрационный номер декларации о соответствии: ЕАЭС N RU Д-RU.PA01.B.56185/21

Дата регистрации декларации о соответствии: 25.06.2021

РОССИЙСКАЯ ФЕДЕРАЦИЯ

СВИДЕТЕЛЬСТВО

на товарный знак (знак обслуживания)

Cellgel

Правообладатель: ***Гольцов Сергей Викторович***

Приоритет товарного знака **23 мая 2016 г.**
Зарегистрировано в Государственном реестре
товарных знаков и знаков обслуживания
Российской Федерации ***28 апреля 2017 г.***
Срок действия регистрации истекает ***23 мая 2026 г.***

Руководитель Федеральной службы
по интеллектуальной собственности

Г.П. Ивлиев

РОССИЙСКАЯ ФЕДЕРАЦИЯ

СВИДЕТЕЛЬСТВО

на товарный знак (знак обслуживания)

ЦЕЛЬГЕЛЬ

Правообладатель: ***Гольцов Сергей Викторович***

Зарегистрировано в Государственном реестре
товарных знаков и знаков обслуживания
Российской Федерации ***30 октября 2014 г.***
Срок действия регистрации истекает ***13 июня 2023 г.***

Врио руководителя Федеральной службы
по интеллектуальной собственности

Л.Л. Кирий

ФЕДЕРАЛЬНОЕ АГЕНТСТВО ПО ТЕХНИЧЕСКОМУ РЕГУЛИРОВАНИЮ И МЕТРОЛОГИИ

СИСТЕМА ДОБРОВОЛЬНОЙ СЕРТИФИКАЦИИ «ФЕДЕРАЛЬНАЯ СИСТЕМА КАЧЕСТВА»
Рег. № РОСС RU.31322.04ЖУН0

Орган по сертификации:
РЕГ № FSK.RU.0002
Общество с ограниченной ответственностью
«ЕВРАЗИЙСКИЙ СОЮЗ СЕРТИФИКАЦИИ»
Адрес: 192289, г. Санкт-Петербург, ул. Олеко Дундича,
дом № 35, корпус 1, литера А, к. 2-Н, офис 4.
тел: 8(812) 649-93-88 info@essert.ru

СЕРТИФИКАТ СООТВЕТСТВИЯ

№FSK.RU.0002.F00016170

выдан

Обществу с ограниченной ответственностью «Нео-Клиник»
Адрес: 625002 г. Тюмень, ул. Немцова, 4
ИНН 7202148852 ОГРН 1067203308820

Дата выдачи: 26.05.2021 г. Срок действия до: 26.05.2024 г.

Настоящий сертификат удостоверяет:

Система менеджмента качества применительно к производству средства косметического для ухода за кожными покровами: гель «ЦЕЛЬГЕЛЬ®» (Cellgel) не являющийся лекарственным и лечебно-профилактическим средством

СООТВЕТСТВУЕТ ТРЕБОВАНИЯМ ГОСТ Р ИСО 9001-2015 (ISO 9001:2015)

Руководитель органа **Эксперт**

Арендарь А.В. _____ **Акимов А.А.** _____

НАСТОЯЩИЙ СЕРТИФИКАТ ОБЯЗЫВАЕТ ОРГАНИЗАЦИЮ ПОДДЕРЖИВАТЬ СОСТОЯНИЕ ВЫПОЛНЯЕМЫХ РАБОТ В СООТВЕТСТВИИ С ВЫШЕУКАЗАННЫМ СТАНДАРТОМ, ЧТО БУДЕТ НАХОДИТЬСЯ ПОД КОНТРОЛЕМ ОРГАНА ПО СЕРТИФИКАЦИИ СИСТЕМЫ ДОБРОВОЛЬНОЙ СЕРТИФИКАЦИИ «ФЕДЕРАЛЬНАЯ СИСТЕМА КАЧЕСТВА» И ПОДТВЕРЖДАТЬСЯ ПРИ ПРОХОЖДЕНИИ ЕЖЕГОДНОГО ИНСПЕКЦИОННОГО КОНТРОЛЯ

ФЕДЕРАЛЬНОЕ АГЕНТСТВО ПО ТЕХНИЧЕСКОМУ РЕГУЛИРОВАНИЮ И МЕТРОЛОГИИ

СИСТЕМА ДОБРОВОЛЬНОЙ СЕРТИФИКАЦИИ «ФЕДЕРАЛЬНАЯ СИСТЕМА КАЧЕСТВА»
Рег. № РОСС RU.31322.04ЖУН0

Орган по сертификации:
РЕГ № FSK.RU.0002
Общество с ограниченной ответственностью
«ЕВРАЗИЙСКИЙ СОЮЗ СЕРТИФИКАЦИИ»
Адрес: 192289, г. Санкт-Петербург, ул. Олеко Дундича,
дом № 35, корпус 1, литера А, к. 2-Н, офис 4.
тел: 8(812) 649-93-88 info@essert.ru

РАЗРЕШЕНИЕ

НА ИСПОЛЬЗОВАНИЕ ЗНАКА СООТВЕТСТВИЯ СИСТЕМЫ СЕРТИФИКАЦИИ «ФЕДЕРАЛЬНАЯ СИСТЕМА КАЧЕСТВА»

Орган по сертификации систем менеджмента качества
ООО «ЕВРАЗИЙСКИЙ СОЮЗ СЕРТИФИКАЦИИ»
на основании решения о выдаче сертификата соответствия
системы менеджмента качества

выдано

Обществу с ограниченной ответственностью «Нео-Клиник»
Адрес: 625002 г. Тюмень, ул. Немцова, 4

РАЗРЕШАЕТ

Использовать знак соответствия системы менеджмента качества на период действия сертификата **№FSK.RU.0002.F00016170** в любой форме, исключающей толкование его как знака соответствия качества продукции. Допускается использовать знак соответствия в рекламных буклетах, проспектах, брошюрах, бланках организационно-распорядительной документации организации – держателя сертификата.

Руководитель органа **Эксперт**

Арендарь А.В. _____ **Акимов А.А.** _____

ФЕДЕРАЛЬНОЕ АГЕНТСТВО ПО ТЕХНИЧЕСКОМУ РЕГУЛИРОВАНИЮ И МЕТРОЛОГИИ

СИСТЕМА ДОБРОВОЛЬНОЙ СЕРТИФИКАЦИИ «ФЕДЕРАЛЬНАЯ СИСТЕМА КАЧЕСТВА»
Рег. № РОСС RU.31322.04ЖУН0

Орган по сертификации:
РЕГ № FSK.RU.0002
Общество с ограниченной ответственностью
«ЕВРАЗИЙСКИЙ СОЮЗ СЕРТИФИКАЦИИ»
Адрес: 192289, г. Санкт-Петербург, ул. Олеко Дундича,
дом № 35, корпус 1, литера А, к. 2-Н, офис 4.
тел: 8(812) 649-93-88 info@essert.ru

СЕРТИФИКАТ СООТВЕТСТВИЯ АУДИТОРА

№FSK.RU.EXP.000016170-1

Настоящий сертификат удостоверяет, что

Гольцов Сергей Викторович

аттестован в системе добровольной сертификации
«ФЕДЕРАЛЬНАЯ СИСТЕМА КАЧЕСТВА»,
в качестве аудитора внутренних проверок «Системы
менеджмента качества» в соответствии с
ГОСТ Р ИСО 9001-2015 (ISO 9001:2015)

Дата регистрации: 26.05.2021 г. Срок действия до: 26.05.2024 г.

Руководитель органа
Арендарь А.В. _____

Эксперт
Акимов А.А. _____

ФЕДЕРАЛЬНОЕ АГЕНТСТВО ПО ТЕХНИЧЕСКОМУ РЕГУЛИРОВАНИЮ И МЕТРОЛОГИИ

СИСТЕМА ДОБРОВОЛЬНОЙ СЕРТИФИКАЦИИ «ФЕДЕРАЛЬНАЯ СИСТЕМА КАЧЕСТВА»
Рег. № РОСС RU.31322.04ЖУН0

Орган по сертификации:
РЕГ № FSK.RU.0002
Общество с ограниченной ответственностью
«ЕВРАЗИЙСКИЙ СОЮЗ СЕРТИФИКАЦИИ»
Адрес: 192289, г. Санкт-Петербург, ул. Олеко Дундича,
дом № 35, корпус 1, литера А, к. 2-Н, офис 4.
тел: 8(812) 649-93-88 info@essert.ru

СЕРТИФИКАТ СООТВЕТСТВИЯ АУДИТОРА

№FSK.RU.EXP.000016170-2

Настоящий сертификат удостоверяет, что

Сорокина Наталья Валерьевна

аттестована в системе добровольной сертификации
«ФЕДЕРАЛЬНАЯ СИСТЕМА КАЧЕСТВА»,
в качестве аудитора внутренних проверок «Системы
менеджмента качества» в соответствии с
ГОСТ Р ИСО 9001-2015 (ISO 9001:2015)

Дата регистрации: 26.05.2021 г. Срок действия до: 26.05.2024 г.

Руководитель органа
Арендарь А.В. _____

Эксперт
Акимов А.А. _____

0.29
Cellgel
by Dr. Goltsov
50 мл

Cellgel
by Dr. Goltsov

Cellgel
by Dr. Goltsov
5 мл

Cellgel
by Dr. Goltsov

Cellgel

В производстве Цельгель используется эмбрион курицы специальных кондиций, выращенный в рамках отдельной производственной линии фабрики «Тюменский бройлер».

Гольцов Сергей Викторович
патентообладатель ранозаживляющего средства Цельгель, заведующий кафедрой дерматовенерологии с курсом дерматоскопии, к.м.н., доцент

– Глава региона говорил о рецепте успеха продукта – это разработка, упаковка, продвижение и брендирование. Цельгель стопроцентно отвечает этим требованиям.

Он демонстрирует не только экономический, но и научный потенциал Тюменской области – весь производственный цикл от начала до конца замкнут в пределах нашего региона. Средство является полностью тюменским продуктом и по праву может представлять Тюменскую область на мировом уровне.

Величко Оксана Александровна
д.б.н., директор птицефабрики «Тюменский бройлер»

– Я всегда была убеждена, что куриное яйцо – это продукт с большими секретами, и вот они понемногу открываются.

Между производителем Цельгель и птицефабрикой «Тюменский бройлер» 19 июня 2013 года подписано соглашение о сотрудничестве в области высоких медицинских технологий.

ВСЕРОССИЙСКИЙ КОНКУРС ПРОГРАММЫ
«100 ЛУЧШИХ ТОВАРОВ РОССИИ»

ДИПЛОМАНТ

Cellgel®(Цельгель®),
косметическое средство

Индивидуальный предприниматель
ГОЛЬЦОВ СЕРГЕЙ ВИКТОРОВИЧ

Тюменская область

Диплом № 2021720101401

Первый вице-президент
МОО «Академия проблем качества»,
Заместитель председателя
совместного Совета по качеству **Б.В.Бойцов**

Москва

ПРАВИТЕЛЬСТВО ТЮМЕНСКОЙ ОБЛАСТИ

ЛАУРЕАТ

Конкурса
«Лучшие товары и услуги
Тюменской области» 2021 года

ИП Гольцов Сергей Викторович

Cellgel® (Цельгель®) косметическое средство

Предприятие имеет право
использовать знак конкурса в рекламных целях,
размещать его в документации и на упаковке продукции
в соответствии с положением о конкурсе
«Лучшие товары и услуги Тюменской области»

Губернатор
Тюменской области А.В. Моор

г. Тюмень
2021 г.

ПРАВИТЕЛЬСТВО ТЮМЕНСКОЙ ОБЛАСТИ

ЛАУРЕАТ

Конкурса
«Лучшие товары и услуги
Тюменской области» 2020 года

ИП Гольцов Сергей Викторович

Косметическое средство Cellgel (Цельгель)

Предприятие имеет право
использовать знак конкурса в рекламных целях,
размещать его в документации и на упаковке продукции
в соответствии с положением о конкурсе
«Лучшие товары и услуги Тюменской области»

Губернатор
Тюменской области А.В. Моор

г. Тюмень
2020 г.

ВСЕРОССИЙСКИЙ КОНКУРС ПРОГРАММЫ
«100 ЛУЧШИХ ТОВАРОВ РОССИИ»

ЛАУРЕАТ

Косметическое средство Цельгель(Cellgel)

Индивидуальный предприниматель
Гольцов Сергей Викторович

Тюменская область

Диплом № 2020720101401

Первый вице-президент
МОО «Академия проблем качества»,
Заместитель председателя
Совместного совета по качеству **Б.В.Бойцов**

Москва
2020

Генеральный директор компании-производителя Цельгель, к.м.н. Гольцова Елена Николаевна с наградами и замеситель директора департамента потребительского рынка Тюменской области Александр Анатольевич Сидоров

Восьмикратный лауреат

По итогам ежегодного конкурса «Лучшие товары и услуги Тюменской области» 2013, 2014, 2015, 2016, 2018, 2019, 2020, 2021 года, Цельгель уже в восьмой раз признан лауреатом в номинации «Непродовольственные товары для населения» и лауреатом Всероссийского конкурса программы «100 лучших товаров России».

ВСЕРОССИЙСКИЙ КОНКУРС ПРОГРАММЫ
«100 ЛУЧШИХ ТОВАРОВ РОССИИ»

ДИПЛОМАНТ

Косметическое средство Цельгель (Cellgel)

Общество с ограниченной ответственностью
«Дженерейшн Групп медицинская корпорация»

Тюменская область

Диплом № 2018720101601

Первый вице-президент
МОО «Академия проблем качества»,
Заместитель председателя
совместного Совета по качеству **Б.В.Бойцов**

Москва
2018

ПРАВИТЕЛЬСТВО ТЮМЕНСКОЙ ОБЛАСТИ

ЛАУРЕАТ

Конкурса
«Лучшие товары и услуги
Тюменской области 2018 года»

**ООО «Дженерейшн Групп
медицинская корпорация»**

Косметическое средство Цельгель
(Cellgel)

Предприятие имеет право
использовать знак конкурса в рекламных целях,
размещать его в документации и на упаковке продукции
в соответствии с положением о конкурсе
«Лучшие товары и услуги Тюменской области»

Губернатор
Тюменской области А.В. Моор

г. Тюмень
2018 г.

ПРАВИТЕЛЬСТВО ТЮМЕНСКОЙ ОБЛАСТИ

ЛАУРЕАТ

Конкурса
«Лучшие товары и услуги
Тюменской области 2015 года»

Косметическое средство Цельгель (Cellgel)

Предприятие имеет право
использовать знак конкурса в рекламных целях,
размещать его в документации и на упаковке продукции
в соответствии с положением о конкурсе
«Лучшие товары и услуги Тюменской области»

Губернатор
Тюменской области В.В. Якушев

г. Тюмень
2015 г.

Именная статуэтка лауреата конкурса
«Лучшие товары товары и услуги Тюменской области-2015»

ВСЕРОССИЙСКИЙ КОНКУРС ПРОГРАММЫ

«100 ЛУЧШИХ ТОВАРОВ РОССИИ»

ЛАУРЕАТ

Косметическое средство «Цельгель»
(Cellgel)

Тюменская область

Диплом № 2015720102101

Председатель Совета организаторов Программы,
Президент МОО «Академия проблем качества» Г.И. Элькин

Москва
2015

ЛУЧШИХ ТОВАРОВ РОССИИ

ДЕКЛАРАЦИЯ КАЧЕСТВА

Исходя из общественной значимости и необходимости обеспечения высокого уровня качества и конкурентоспособности российской продукции и услуг, а также целей и задач
Программы «100 лучших товаров России»
руководство и коллектив предприятия (организации, фирмы)
Общество с ограниченной ответственностью
«Дженерейшн Групп медицинская корпорация»

принимают на себя обязательства обеспечивать стабильность показателей качества и поддерживать достигнутый высокий уровень потребительских характеристик продукции/услуги

Косметическое средство Цельгель (Cellgel)

В течение двух лет
(не более 2-х лет с даты подписания)

В соответствии с Положением и итогами Программы «100 лучших товаров России» и на основании подписанной декларации предприятию предоставляется право использовать логотип Программы в информационно-рекламных целях и размещать его на упаковке продукции в течение указанного срока.

Дата подписания декларации «19» декабря 2018г.

От имени руководства и коллектива предприятия Е.Н.Гольцова
(Ф.И.О.)

От имени региональной комиссии по качеству В.В. Вагин
(Ф.И.О.)

ЛУЧШИЕ ТОВАРЫ И УСЛУГИ ТЮМЕНСКОЙ ОБЛАСТИ

ДЕКЛАРАЦИЯ КАЧЕСТВА

Исходя из общественной значимости и необходимости обеспечения высокого уровня качества и конкурентоспособности товаров и услуг производимых в Тюменской области, а также целей и задач **конкурса «Лучшие товары и услуги Тюменской области»** руководство и коллектив организации (предприятия, фирмы)

ООО "Дженерейшн Групп медицинская корпорация"
(наименование организации, предприятия, фирмы)

принимают на себя добровольные обязательства обеспечивать стабильность показателей качества и поддерживать достигнутый высокий уровень потребительских характеристик продукции / услуги

Косметическое средство Цельгель (Cellgel)
(наименование продукции, товара, услуги)

В течение двух лет
(не более 2-х лет с даты подписания)

В соответствии с Положением о проведении конкурса «Лучшие товары и услуги Тюменской области», итоговым протоколом и на основании подписанной декларации организации (предприятию, фирме) предоставляется право использовать знак конкурса в информационно-рекламных целях и размещать его на упаковке продукции в течение указанного срока

Дата подписания декларации «19» 12 2018 г.

От имени руководства и коллектива предприятия м.п. _____ / _____ /
(подпись) (Ф.И.О.)

От имени конкурсной комиссии м.п. _____ / _____ /
(подпись) (Ф.И.О.)

Автор Цельгель, к.м.н. Гольцов Сергей Викторович
и генеральный директор компании-производителя Цельгель,
к.м.н. Гольцова Елена Николаевна с совместными наградами

По итогам конкурса «Лучшие товары и услуги Тюменской области-2014» Цельгель признан лауреатом в номинации «Непродовольственные товары для населения».

А также Цельгель стал лауреатом Всероссийского конкурса программы «Сто лучших товаров России-2014».

Торжественная церемония награждения победителей состоялась 17 декабря 2014 года в большом зале заседаний Правительства региона.

Именная статуэтка лауреата конкурса
«Лучшие товары товары и услуги Тюменской области-2014»

ПРАВИТЕЛЬСТВО ТЮМЕНСКОЙ ОБЛАСТИ

ЛАУРЕАТ

Конкурса
«Лучшие товары и услуги
Тюменской области 2014 года»

Косметическое средство Cellgel (Цельгель)

Предприятие имеет право
использовать знак конкурса в рекламных целях,
размещать его в документации и на упаковке продукции
в соответствии с положением о конкурсе
«Лучшие товары и услуги Тюменской области»

Губернатор
Тюменской области В.В. Якушев

г. Тюмень
2014 г.

ДЕКЛАРАЦИЯ КАЧЕСТВА

Исходя из общественной значимости и необходимости обеспечения высокого уровня качества и конкурентоспособности российской продукции и услуг, а также целей и задач **Программы «100 лучших товаров России»** руководство и коллектив предприятия (организации, фирмы)

принимают на себя обязательства обеспечивать стабильность показателей качества и поддерживать достигнутый высокий уровень потребительских характеристик продукции/услуги

Косметическое средство Цельгель (Cellgel)

В течение двух лет
(не более 2-х лет с даты подписания)

В соответствии с Положением и итогами Программы «100 лучших товаров России» и на основании подписанной декларации предприятию предоставляется право использовать логотип Программы в информационно-рекламных целях и размещать его на упаковке продукции в течение указанного срока.

Дата подписания декларации «17» декабря 2014г.

От имени руководства и коллектива предприятия В.В. Голиков
(Ф.И.О.)

От имени региональной комиссии по качеству В.В. Вагин
(Ф.И.О.)

ДЕКЛАРАЦИЯ КАЧЕСТВА

Исходя из общественной значимости и необходимости обеспечения высокого уровня качества и конкурентоспособности товаров и услуг производимых в Тюменской области, а также целей и задач **конкурса «Лучшие товары и услуги Тюменской области»** руководство и коллектив организации (предприятия, фирмы)

принимают на себя добровольные обязательства обеспечивать стабильность показателей качества и поддерживать достигнутый высокий уровень потребительских характеристик продукции / услуги

Косметическое средство Цельгель (Cellgel)

(наименование продукции, товара, услуги)

В течение двух лет
(не более 2-х лет с даты подписания)

В соответствии с Положением о проведении конкурса «Лучшие товары и услуги Тюменской области», итоговым протоколом и на основании подписанной декларации организации (предприятию, фирме) предоставляется право использовать знак конкурса в информационно-рекламных целях и размещать его на упаковке продукции в течение указанного срока

Дата подписания декларации «17» декабря 2014 г.

От имени руководства и коллектива предприятия _____ / В.В. Голиков /
(подпись) (Ф.И.О.)

От имени конкурсной комиссии _____ / Пантелеев А.В. /
(подпись) (Ф.И.О.)

ВСЕРОССИЙСКИЙ КОНКУРС ПРОГРАММЫ
«100 ЛУЧШИХ ТОВАРОВ РОССИИ»

ДИПЛОМАНТ

Косметическое средство Cellgel
(Цельгель)

Тюменская область

Диплом № 2013720102401

Руководитель Федерального агентства
по техническому регулированию и метрологии

Президент МОО «Академия проблем качества»,
Председатель Совета организаторов Программы

Г.И. Элькин

Москва

На фото: автор Цельгель, к.м.н.
Гольцов Сергей Викторович с наградами

В 2013 году ранозаживляющее средство Цельгель впервые было представлено на конкурс качества «Лучшие товары и услуги Тюменской области-2013» и сразу же завоевало награду как инновационная разработка тюменских ученых став лауреатом конкурса.
На федеральном конкурсе «100 лучших товаров и услуг-2013» Цельгель взял серебро.

Именная статуэтка лауреата конкурса
«Лучшие товары товары и услуги Тюменской области-2013»

ПРАВИТЕЛЬСТВО ТЮМЕНСКОЙ ОБЛАСТИ

ЛАУРЕАТ

Конкурса
«Лучшие товары и услуги
Тюменской области 2013 года»

Косметическое средство Cellgel (Цельгель)

Предприятие имеет право
использовать знак конкурса в рекламных целях,
размещать его в документации и на упаковке продукции
в соответствии с положением о конкурсе
«Лучшие товары и услуги Тюменской области»

Губернатор
Тюменской области В.В. Якушев

г. Тюмень
2013 г.

ДЕКЛАРАЦИЯ КАЧЕСТВА

Исходя из общественной значимости и необходимости обеспечения высокого уровня качества и конкурентоспособности российской продукции и услуг, а также целей и задач **Программы «100 лучших товаров России»** руководство и коллектив предприятия (организации, фирмы)

принимают на себя добровольные обязательства обеспечивать стабильность показателей качества и поддерживать достигнутый высокий уровень потребительских характеристик продукции/услуги

Косметическое средство Cellgel

(Цельгель)

В течение двух лет

(не более 2-х лет с даты подписания)

В соответствии с Положением и итогами Программы «100 лучших товаров России» и на основании подписанной декларации предприятию предоставляется право использовать логотип Программы в информационно-рекламных целях и размещать его на упаковке продукции в течение указанного срока.

Дата подписания декларации «17» декабря 2013г.

От имени руководства и коллектива предприятия С.В.Гольцов (Ф.И.О.)

От имени региональной комиссии по качеству В.В. Вагин (Ф.И.О.)

ДЕКЛАРАЦИЯ КАЧЕСТВА

Исходя из общественной значимости и необходимости обеспечения высокого уровня качества и конкурентоспособности товаров и услуг производимых в Тюменской области, а также целей и задач **конкурса «Лучшие товары и услуги Тюменской области»** руководство и коллектив организации (предприятия, фирмы)

принимают на себя добровольные обязательства обеспечивать стабильность показателей качества и поддерживать достигнутый высокий уровень потребительских характеристик продукции / услуги

Косметическое средство Cellgel (Цельгель)

(наименование продукции, товара, услуги)

В течение **двух лет**

(не более 2-х лет с даты подписания)

В соответствии с Положением о проведении конкурса «Лучшие товары и услуги Тюменской области», итоговым протоколом и на основании подписанной декларации организации (предприятию, фирме) предоставляется право использовать знак конкурса в информационно-рекламных целях и размещать его на упаковке продукции в течение указанного срока

Дата подписания декларации «17» декабря 2013 г.

От имени руководства и коллектива предприятия (подпись) С.В.Гольцов (Ф.И.О.)

м.п.

От имени конкурсной комиссии (подпись) Пантелеев А.В (Ф.И.О.)

м.п.

ДЕКЛАРАЦИЯ КАЧЕСТВА

Принимая во внимание важность участия в решении задач государства
по повышению качества жизни и благосостояния людей,
расширению производства конкурентных товаров и технологий
с высокими качественными характеристиками, руководство и коллектив

Индивидуальный предприниматель
Гольцов Сергей Викторович

(наименование предприятия/организации)

принимают на себя обязательство стабильно, в течение двух лет
обеспечивать высокий уровень качества товара

Cellgel (Цельгель) косметическое средство

(наименование товара: продукции, услуги)

отмеченного по итогам Всероссийского конкурса
Программы «100 лучших товаров России» ____ года.

Дата подписания декларации «____» декабря 2021г.

От имени руководства
и коллектива предприятия/организации _____ (должность)

_____ (подпись) _____ (Ф.И.О.)

Одобрено Региональной комиссией по качеству,
от её имени _____ (подпись) Д.С.Чередников (Ф.И.О.)

СОГЛАСИЕ
НА ИСПОЛЬЗОВАНИЕ ТОВАРНОГО ЗНАКА

МОО «Академия проблем качества»:
подтверждает, что является собственником исключительных прав
на товарный знак «100 лучших товаров России»
(св. № 718682 от 05.07.2019);
в соответствии с Регламентом и итогами Всероссийского конкурса
Программы «100 лучших товаров России» и на основании подписанной
Декларации качества предоставляет предприятию/организации

Индивидуальный предприниматель
Гольцов Сергей Викторович

(наименование предприятия/организации)

в отношении товара

Cellgel (Цельгель) косметическое средство

(наименование товара: продукции, услуги)

право использования товарного знака «100 лучших товаров России»
в информационно-рекламных целях. Право предоставлено на срок,
указанный в Декларации качества, без права передачи третьим лицам.

Исполнительный директор
МОО «Академия проблем качества»
Дубинская Е.В.

«26» 10 21

М.П.

Cellgel
ЦЕЛЬГЕЛЬ
by Dr. Goltsov
ГЕЛЬ
ДЛЯ НАРУЖНОГО
ПРИМЕНЕНИЯ
100 мл
100 мл
50 мл
30 мл
15 мл
5 мл

Мнение профессионалов

Гольцова Елена Николаевна

Главный врач клиники GG beauty (гг. Москва, Тюмень), заведующая кафедрой косметологии, кандидат медицинских наук

– Применение Цельгель сразу после фракционного фототермолиза и других лазерных процедур, связанных с повреждением кожи, способствует более быстрому восстановлению кожи и управляемому процессу заживления без образования рубцов. Покраснение и отечность кожи уменьшаются в первые сутки после процедуры, происходит реструктуризация дермы с нарастанием пула грануляции без риска аллергических реакций.

Моя задача как доктора порекомендовать пациенту сразу после фракционного фототермолиза и других лазерных процедур, связанных с повреждением кожи, средство которое ускорит восстановление кожи, причем без рубцов. Поэтому я с уверенностью рекомендую Цельгель, который применяю в своей практике более 3-х лет.

Гетьман Алексей Дмитриевич

Заведующий отделением онкологии NEO-Clinic (г. Тюмень), онколог, хирург высшей категории, кандидат медицинских наук.

– При применении Цельгель после лазерных удалений, в том числе глубоких, отмечу высокую эффективность восстановления эпидермиса и дермы, – говорит заведующий отделением онкологии в NEO-Clinic, г. Тюмень, онколог, хирург высшей категории, к.м.н. Гетьман Алексей Дмитриевич. Своим пациентам я рекомендую использовать Цельгель не только после удалений, но и в быту при повреждениях кожи. Главное, чтобы Cellgel всегда под рукой был!

Парсагашвили Елена Захаровна

дерматолог, косметолог, главный врач клиники «Эстима» (Санкт-Петербург), эксперт по инъекционным методикам (Phitogen, Merz Aesthetics, Ipsen, Allergan), Лауреат Всероссийской премии «Золотой Ланцет»

– В нашей клинике препарат Цельгель применяется 2-й год. Мы активно используем его в программах реабилитации после средне-глубоких пилингов, лазерных шлифовок, лазерного удаления новообразований и электрокоагуляции новообразований и сосудов. Результаты применения препарата Цельгель в нашей клинической практике превзошли все ожидания: длительность реабилитации сократилась в 1,5-2 раза, ощущения дискомфорта после травмирующих процедур заметно уменьшились, рельеф кожи прекрасно восстанавливался. Пациенты стали приобретать препарат для применения в домашних условиях, что как нельзя лучше свидетельствует об их высочайшей степени удовлетворенности.

Саромыцкая Алёна Николаевна

Генеральный директор и владелец Центра эстетической медицины и врачебной косметологии, а также учебного центра «Professional», (Москва, Волгоград), врач-дерматолог, косметолог, сертифицированный тренер по инъекционным и аппаратным методам омоложения.

– Для клиник мы выбираем только уникальные инновационные разработки. Цельгель, созданный тюменским учеными, одна из них. Он не раз доказал свою эффективность при лечении поврежденной кожи. В своих клиниках мы активно назначаем Цельгель после фракционного омоложения и глубоких пилингов. Это незаменимое средство для сокращения времени реабилитации после эстетических процедур без появления побочных эффектов в виде рубцов. Пациенты отмечают уменьшение дискомфорта после процедуры и минимизацию периода социальной дезадаптации.

Меджидов Артур Рамазанович

Детский хирург, заведующий отделением «Сосудистой патологии детского возраста» клиника “Целитель”. г. Махачкала

Большой проблемой наших маленьких пациентов является изъявление младенческих гемангиом, язвы эти заживают как правило очень долго и доставляют большой дискомфорт пациенту! Перепробовав большое количество препаратов, я остановил свой выбор на Celgell, с помощью него нам удается добиться заживления в короткие сроки, это значительно снижает дискомфорт пациента и рубцовые изменения в области язвы.

Сергеенко Андрей Евгеньевич

Пластический хирург, анатом, кандидат медицинских наук, член профильной комиссии Министерства здравоохранения РФ по специальности “Пластическая хирургия”.

Этот препарат я назначаю всем пациентам после операций. Наносится тонким слоем, особенно активен первые 5 суток после операции. Также прекрасно работает при ожогах.

Кожевников Евгений Александрович

заведующий отделением дерматовенерологии NEO-Clinic г. Тюмень

Для комфортного и эффективного восстановления эпидермиса и дермы после лазерных удалений, в том числе и глубоких, я рекомендую своим пациентам Цельгель, – рассказывает заведующий отделением дерматовенерологии NEO-Clinic Евгений Александрович Кожевников. Обработка кожи Цельгель сразу после процедуры, выполненной на любом участке тела, способствует более быстрому восстановлению и управляемому процессу заживлению, профилактирует развитие осложнений, таких как рубцы, воспаление, отеки.

Шевченко Наталья Александровна

дерматолог, косметолог, специалист по лазерным технологиям, главный врач клиники «Косметология Шевченко» (Ростов-на-Дону), сертифицированный тренер по инъекционным методикам лечения

– Появление Цельгель в реестре препаратов, включенных в методику лечения именно в нашей клинике, расширило диапазон возможностей восстановления тканей при повреждениях. Поскольку мы активно занимаемся именно реконструктивной дерматологией, десятки пациентов с повреждениями и нежелательными последствиями ранее проведенных терапевтических и хирургических вмешательств смогли получить своевременную, всеобъемлющую и результативную терапию.

Сомсиков Григорий Александрович

Заведующий отделением сосудистой патологии в ДГКБ святого Владимира, детский хирург, специалист по лазерному лечению

Инновационное средство Цельгель незаменимо в работе с пациентами после лазерного лечения, хирургических манипуляций. Его ранозаживляющие свойства находят применение и в повседневной жизни, особенно если у Вас есть дети. В лечении гемангиом с изъязвлением Cellgel наша палочка-выручалочка.

Кодяков Алексей Александрович

Заведующий косметологическим отделением Клиники доктора Груздева (Санкт-Петербург)

Препаратом Цельгель пользуемся в течении 2 лет. Активно используем после абляционных косметологических процедур, таких как DOT (Дермальный Оптический Термолиз), Фрактора. Данный препарат сокращает длительность реабилитационного периода, ускоряя процессы регенереции тканей, что привело к уменьшению длительности отека тканей с 4-5 дней до 2-3 дней и далее, сокращению визуализации гиперимии.

Применение в клинической практике

Применение в косметологии

- После негативных стимулирующих процедур:

  – лазерная шлифовка
  Уменьшает восстановительный период после проведения лазерной шлифовки кожи лица

  – фракционный фототермолиз
  Уменьшает восстановительный период и улучшает качество кожи после проведения фракционного омоложения кожи лица

- После лазерного удаления новообразований и любых процедур, сопровождающихся травмой

- Для заживления без рубцов после возникновения осложнений

Задачи в постпроцедурный период

1. Регенерация кожи без образования рубцовой ткани

2. Обеспечение комфортности для пациента в период заживления

3. Уменьшение нежелательных явлений фазы экссудации (отечность, гиперемия)

4. Профилактика инфекционных осложнений

5. Создание оптимальных условий для процессов ремоделирования кожи

6. Профилактика развития гиперпигментации кожи

7. Поддержание уровня гидратации кожи

Клиническая эффективность Цельгель для заживления после повреждающих лазерных и RF-процедур

Сразу после процедуры

На 6 день

Параметры фракционного CO2
лазерного фототермолиза:
UltraPulse насадка Active FX в режиме CPG,
Energy=70-60 J/см3, Rate=100Hz,
Pattern1-Size5-Density1

Протокол нанесения после фракционного фототермолиза

1. Нанесение геля одним слоем сразу после лазерной обработки кожи.

2. Далее Цельгель наносится 2-3 раза в день на обработанную лазером площадь кожи. Предварительно кожа очищается от предыдущего слоя, отмерших клеток и возможных кровянистых выделений и сукровицы ватным тампоном, смоченным термальной водой или мягким инертным тоником.

ВАЖНО! Тоник должен быть без спирта, кислот и каких-либо других активных веществ.

Для увлажнения кожи с Цельгель параллельно можно распылять на лицо термальную воду.

3. Через сутки после процедуры можно очищать кожу, умываясь мягким очищающим средством.
Продолжительность применения: 3-4 дня до заживления раневой поверхности.
В период отшелушивания кожи применение Цельгель нецелесообразно.

Клиническая эффективность Цельгель для заживления после пластических операций

Сразу после выполнения процедуры
лазерной блефаропластики

На 10 день

Образует защитную пленку,
которая предохраняет швы
от травматизации

Протокол нанесения после пластических операций

1. Нанесение геля на швы начинают на 2-е сутки после операции.

2. Гель наносится 2-3 раза в день. Предварительно кожа вокруг и, по возможности, швы очищаются от предыдущего слоя и сукровичного отделяемого стерильной марлевой салфеткой, смоченной в физиологическом растворе, сформированные сухие корки не удаляют.

ВАЖНО! Нельзя применять перманганат калия, перекись водорода, спирт, кислоты и хлоргексидин (либо какие-то другие активные вещества) для предварительной обработки швов.

Для увлажнения окружающей швы кожи можно наносить сыворотку для восстановления, заживления и питания кожи (содержащую витамины и препарат серы), например, Poly-Vitamin Serum iS CLINICAL.

3. Рекомендуется не закрывать обработанную поверхность, так как повязка снижает заживляющий эффект Цельгель, для которого требуется поступление кислорода.

4. Избегать контакта с водой; запрет бани, сауны, солярия, бассейна для исключения травматизации.

5. Продолжительность применения – до полного заживления (первичным натяжением). В период после отхождения корок применение Цельгель нецелесообразно.

Клиническая эффективность Цельгель для заживления после лазерных удалений

Удаление CO_2 лазером

Сразу после удаления

До

На 14 день

На 17 день

На 27 день

Протокол после лазерных удалений

1. Нанесение Цельгель сразу после удаления. Рекомендуется по возможности не закрывать обработанную поверхность. Коже необходимо дышать, также повязка снижает восстанавливающий эффект Цельгель. При необходимости возможно применение только дышаших повязок.

ВАЖНО! Одновременно не наносить раствор перманганата калия или другие активные средства.

2. Дальнейшее нанесение: 2-3 раза в день до полного заживления с соблюдением всех других рекомендаций после лазерного удаления: – исключение контакта с водой; – запрет на посещение бани, сауны, бассейна; – исключение травматизации.

Клиническая эффективность Цельгель для заживления трофических язв

Вскрытая пациенткой киста быстро превратилась в трофическую язву

На 30 день
Заживление без рубцов

Активизирует процесс репарации и сокращает сроки лечения

Протокол применения при трофических язвах

1. Гель наносится на поверхность язвы 2 раза в день. Предварительно кожа аккуратно очищается от предыдущего слоя, отмерших клеток и возможных кровянистых выделений стерильной марлевой салфеткой, смоченной в физиологическом растворе.

ВАЖНО! Применение каких-либо активных средств (спирты, кислоты, перекись водорода, хлоргексидин) совместно с Цельгель НЕ ДОПУСТИМО!

2. После подсушивания и образования из геля пленки возможно наложение дышащей повязки (из стерильной марлевой салфетки).

3. Продолжительность применения – до полного заживления.

Ранозаживляющее средство Цельгель вошло в состав аптечки судового врача Международной научной экспедиции Kon-Tiki II, состоявшейся в 2015-2016 гг.

Случаи клинических наблюдений

Фракционный фототермолиз

Клинический случай доктора С.А. Стрелина

На следующий день после процедуры

На 7 день

Фракционный фототермолиз

Клинический случай доктора М.З. Чесноковой

На 3 день

На 6 день

Фракционный фототермолиз

Клинический случай доктора Е.Н. Гольцовой

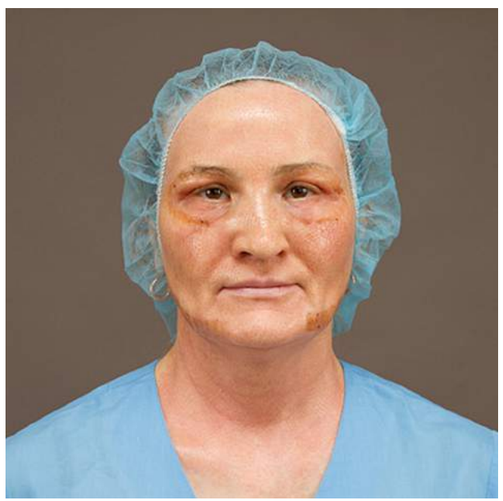

Сразу после процедуры

На 6 день

Фракционный фототермолиз

Клинический случай доктора О.А. Шемонаевой

На следующий день

На 8 день

Шов после лазерной блефаропластики

Клинический случай доктора С.А. Стрелина

Сразу после процедуры

На 10 день

Нижние веки

Клинический случай доктора С.А. Стрелина

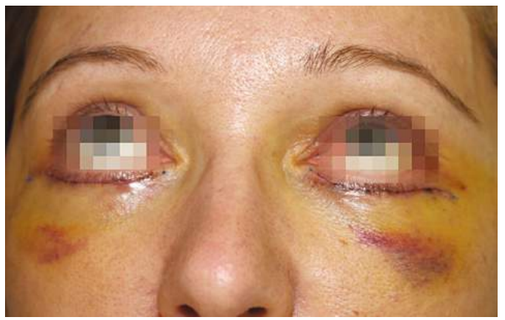

Сразу после процедуры

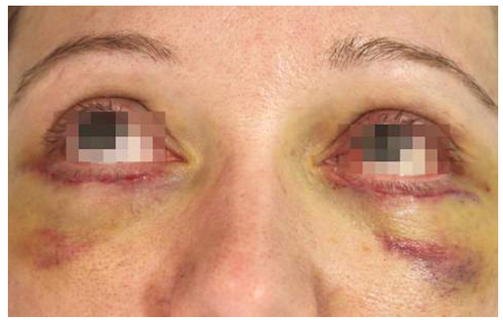

На 7 день

Поздняя лучевая язва

Клинический случай доктора А.Д. Гетьмана

До

На 35 день

Поздняя лучевая язва

Клинический случай доктора А.Д. Гетьмана

До

На 14 день

Поздняя лучевая язва

Клинический случай доктора А.Д. Гетьмана

До

На 5 месяц

Поздняя лучевая язва

Клинический случай доктора А.Д. Гетьмана

До

На 30 день

Острый лучевой эпидермит

Клинический случай доктора А.Д. Гетьмана

До

На 7 день

Трофическая язва

Клинический случай доктора С.В. Гольцова

До

На 30 день

Бытовая рана

Клинический случай доктора М.Д. Добровольской

До

На 14 день

Полное расхождение шва

Клинический случай доктора А.Д. Гетьмана

До

На 21 день

Иссечение грыжи

Клинический случай доктора С.А. Стрелина

На следующий день

На 12 день

Пролежни (диаметр 10 см). Воспалительно-регенеративная стадия

До

На 15 день

Химический ожог

Клинический случай доктора С.В. Гольцова

До

На 30 день

Термический ожог II-IIIa степени, S=8%

Клинический случай доктора А.С. Юркова

До

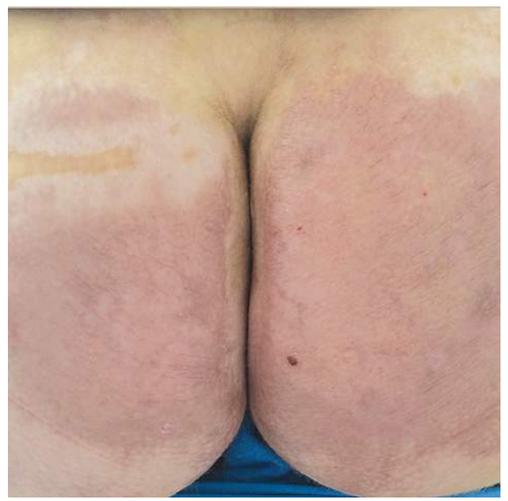

На 20 день

Термический ожог I-II-IIIa-IIIб степени, S=6% (2 см^2)

Клинический случай доктора А.С. Юркова

До

На 6 месяц

Термический ожог IIIa-IIIб степени, S=0,5%

Клинический случай доктора А.С. Юркова

До

На 21 день

Термический ожог IIIб-IV степени, S=3%

Клинический случай доктора А.С. Юркова

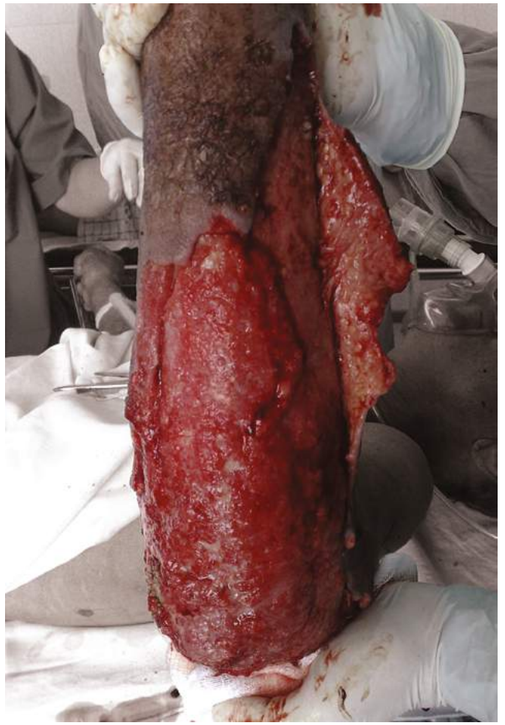

До

На 17 день

Локальное обморожение II степени

Клинический случай доктора С.А. Стрелина

На 1 день начала лечения

На 30 день

Липоидный некробиоз

Клинический случай доктора Валиевой Л. У.

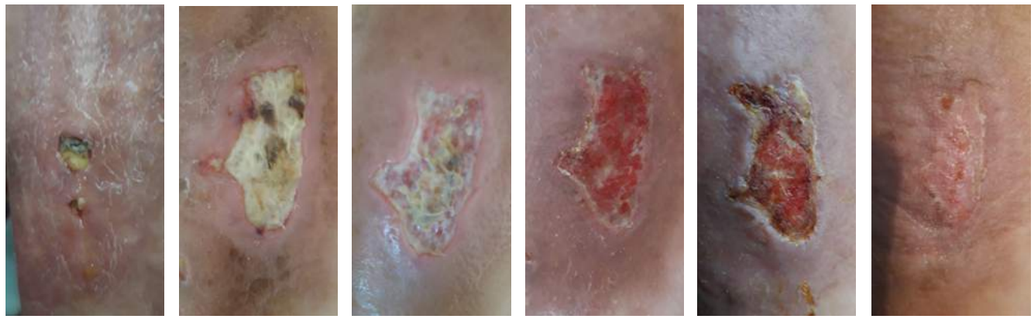

май | август | сентябрь | октябрь | ноябрь | декабрь

Лазерная шлифовка постожогового рубца

Клинический случай доктора Шемонаевой О. А.

Перед процедурой | Спустя месяц после

Термический ожог IIIa-IIIб степени, S=7% (12 см²)

Клинический случай присланный почтой

До | Спустя 8 дней

Термический ожог IIб степени, S=4% (8 см²)

Клинический случай доктора Павленко О. Ю.

До | Спустя 7 дней

Размозжение тканей

Клинический случай доктора Папко О. А.

До | 2 день | 3 день | 4 день | 5 день

Лазерное удаление дерматофибромы шеи

До | После | Спустя 10 дней

Травма носа

Клинический случай присланный почтой

После травмы

Через два месяца

Термический ожог

Клинический случай доктора Юркова А. С.

день поступления

10 суток после травмы

20 суток после травмы

26 суток после травмы

Пролежни ягодичной области. Воспалительно-регенеративная стадия.

Клинический случай доктора Жилиной Н. С.

Начало применения

Через 29 дней

Состояние после курса фотодинамической терапии

Клинический случай доктора Гетьмана А.Д.

Начало лечения

10 дней

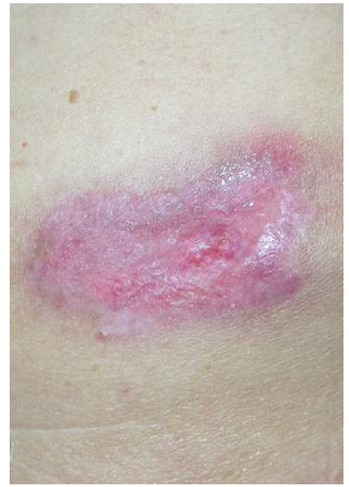

1 месяц

Послеоперационная рана боковой поверхности шеи сравнение с применением 5% раствора перманганата калия

Клинический случай доктора Еожиху Б. В.

после вмешательства

7 дней

28 дней

Часто задаваемые вопросы

– Каков механизм действия Цельгель?
– В регенерации кожи эволюционно предопределены механизмы образования соединительной ткани и эпителизации (безрубцового заживления). С возрастом образование соединительной ткани происходит быстрее, чем эпителизация. Именно поэтому у маленьких детей, в отличие от взрослых, после заживления кожных ран не остается рубцов. Цельгель наносится на травмированный участок кожи для стимуляции безрубцового заживления по возможности сразу после ранения и не позднее, чем через 20 часов.

– Если я не успел нанести средство в течение 20 часов, как это может отразиться на процессе заживления раны?
– Даже если нанесли средство спустя 20 часов, оно будет стимулировать процесс заживления кожи, хотя эффективность его применения уже будет снижена.

– Применяется ли Цельгель для лечения рубцов и шрамов?
– Нет. Рубец или шрам представляет собой сформировавшуюся соединительную ткань. Цельгель же применяется при заживлении ран. Средство можно применять после лазерных шлифовок рубцов или шрамов для скорейшего восстановления кожи после процедуры и получения высокого эстетического эффекта.

– Из чего состоит Цельгель?
– В основе Цельгель 2 компонента: запатентованный экстракт куриного эмбриона и гелевая основа.

– Обладает ли Цельгель бактерицидным действием?
– Нет. Цельгель обладает бактериостатическим действием. Эластичная пленка на поверхности раны защищает ее от внешнего воздействия.

– Можно ли наносить Цельгель на неповрежденную кожу?
– Цельгель наносить можно: никакой пользы, как и вреда, не будет.

– Можно ли применять Цельгель после длительного пребывания на солнце?
– Если ваша кожа очень чувствительная, во время прогулок на ярком солнце необходимо защищать ее, используя одежду с длинным рукавом, кепки с длинными козырьками, шляпы с широкими полями, нанося защитные средства с SPF не ниже 20. При покраснении кожи, самопроизвольном вскрытии пузырьков наносится Цельгель для снятия воспаления и скорейшего восстановления кожи.

– Сколько времени необходимо наносить Цельгель?
– Цельгель наносится до полного восстановления кожи. Длительность нанесения зависит от размера раневой поверхности и индивидуальной скорости процессов ранозаживления. Так, например, после лазерных процедур, небольших ранах и порезах – это несколько дней. При трофических язвах, особенно обширных, требуется до нескольких месяцев.

– Возможна ли аллергия на средство?
– Аллергия возникает на продукты белкового происхождения. В Цельгель используется экстракт куриного эмбриона, по своей структуре являющийся полисахаридом. Основа геля инертна, поэтому механизм возникновения аллергии исключен.

– Где в домашних условиях хранить Цельгель?
– Цельгель является стабилизированным средством. Для сохранения его свойств рекомендуется его хранить при температуре не ниже 0^0C и не выше 25^0C в защищенном от солнечного света и не доступном для детей месте. После вскрытия рекомендуется хранить Цельгель в холодильнике.

– Если Цельгель был заморожен, можно ли его применять?
– После замораживания и оттаивания Цельгель теряет свои свойства.

– Как часто наносить Цельгель?
– Цельгель наносится 1 раз в сутки, если врачом не рекомендована иная схема.

– Необходимо ли очищать рану перед нанесением Цельгель?
– Конечно. Если рана мокрая, имеется сукровичное или кровянистое отделяемое, то необходимо очистить рану физраствором, а затем наносить Цельгель.

– Можно ли совмещать Цельгель с другими гелями и мазями?
– Цельгель рекомендуется применять в монотерапии. Когда использование монотерапии невозможно, рекомендуется Цельгель и другое средство наносить в разное время. Например: Цельгель – вечером, второе средство – утром.

– Можно ли применять Цельгель вместе с зеленкой (раствор бриллиантовый зеленый) или йодом?
– Цельгель нельзя одновременно применять с активными веществами: кислотами, раствором бриллиантовым зеленым, йодом, перекисью водорода, спиртосодержащими средствами. Эти вещества разрушают Цельгель, и ожидаемый эффект не будет получен.

– Возможно ли применение Цельгель при гнойных ранах?
– Цельгель наносится на рану. Возможна обработка антисептиками только перед первым применением.

– Можно ли применять Цельгель при герпесе на стопах?
– Цельгель применим после самопроизвольного вскрытия пузырьков для заживления повреждения кожи.

– Применяется ли Цельгель при дерматитах и экземе?
– Цельгель применяется в случаях, сопричастных с травмами кожи.

– Применяется ли Цельгель при ожогах 2-й и 3-й степени?
– Да, так как такие поражения связаны с обширными поражениями кожи, требуется большее количество Цельгель для ее восстановления.

Cellgel
ЦЕЛЬГЕЛЬ
by Dr. Goltsov
ГЕЛЬ
ДЛЯ НАРУЖНОГО
ПРИМЕНЕНИЯ
100 мл
50 мл
5 мл
30 мл
15 мл
100 мл

Научные статьи

Ранозаживление в условиях эксперимента

Суховей Ю.Г., Гольцов С.В., Костоломова Е.Г.

Эксперимент выполнен на 80 половозрелых кроликах-самцах в стандартных условиях.

Всем животным под общим обезболиванием на спине по паравертебральной линии формировали инфицированные раны мягких тканей. С помощью металлической пластины с внутренним диаметром кольца 2,0 см иссекали шкуру, полученный дефект обрабатывали 70%-ной уксусной кислотой до получения некроза подкожной клетчатки и мышц. Через 3 суток некротический струп удаляли механическим путем и в рану вносили 500 тыс. КОЕ St. Aureus.

Лечение животных начинали через 5 суток после формирования инфицированной раны мягких тканей.

Животные были разделены на 4 группы: экспериментальная группа и три группы контроля (по 20 кролов в каждой). В каждой группе 1 раз в сутки края раны обрабатывали раствором Люголя, рану промывали 3%-ным раствором перекиси водорода, осушали, после чего выполняли перевязку с определенным для каждой группы лекарственным веществом.

1. В экспериментальной группе в рану вносили аллогенные прогенеторные клетки в виде геля оригинального состава. После подсушивания и образования пленки из геля на 3-5 минут на рану накладывали сухую стерильную салфетку.

2. Группа контроля (контроль основы) – в рану вносили только основу геля без клеток-предшественниц.

3. В группе контроля лечение проводили традиционным методом в зависимости от фазы течения раневого процесса: в фазу воспаления применяли повязки с мазями на водной основе, в фазу регенерации и эпителизации – с мазями на жировой основе.

4. В группе контроля после обработки на рану накладывалась сухая стерильная салфетка.

На 1, 3, 5, 7, 10, 15 сутки оценивали размеры раневого дефекта, наличие отека, гиперемии, отделяемого из раны и его характер. В эти же сроки под местной анестезией выполняли биопсию раны через все слои на глубину до 1,8-2,2 см. Материал фиксировали в 96%-ном этиловом спирте, заливали в парафин и готовили гистологические срезы, которые окрашивали гематоксилином Майера и эозином с последующим анализом морфологической картины. Парафиновые срезы обрабатывали ферментными иммунными комплексами с проведением внутреннего контроля иммуногистохимических реакций для выявления проапоптотического маркера CD95+ и маркера пролиферации Ki67.

РЕЗУЛЬТАТЫ ИССЛЕДОВАНИЯ

Формирование инфицированных ран у животных проводили в стандартных условиях: всем животным под общим обезболиванием на спине по паравертебральной линии с помощью металлической пластины с внутренним диаметром кольца 2,0 см иссекали шкуру, полученный дефект обрабатывали 70%-ной уксусной кислотой до получения некроза подкожной клетчатки и мышц. Через 3 суток некротический струп удаляли механическим путем и в рану вносили 500 тыс. КОЕ St. Aureus. Через 3 суток оценивали состояние раны.

У всех животных были сформированы раны неправильно округлой формы размером 3,9-4,1 см в диаметре. Вокруг раны – очаг инфильтрации до 3,5 см в диаметре. Стенки раны гиперемированы, плотные, спаяны с окружающими тканями, дно покрыто плотным налетом фибрина, выделяется до 2-3 мл гнойного отделяемого белесоватого цвета тестоватой консистенции (рис. 1).

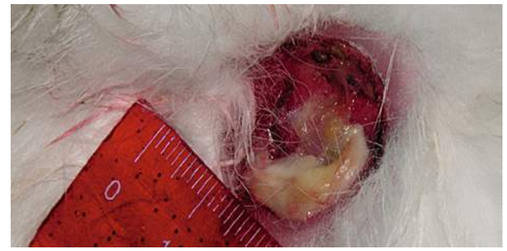

Рисунок 1. Моделирование инфицированной раны мягких тканей.

Глубина раневого дефекта достигает 2 см. При гистологическом исследовании определяются очаги некроза в соединительной и мышечной тканях, расширение кровеносных сосудов со стазом крови, экссудация лейкоцитов. Сосочковый слой дермы имеет четкое разграничение на слои с выраженной клеточной инфильтрацией, представленной моноцитами, единичными макрофагами и рыхлой соединительной тканью с большим количеством фиброцитов, единичными фибробластами, единичными моноцитами, плазмоцитами (рис. 2). При иммуногистохимическом исследовании во всех группах выявляется высокий уровень CD95+.

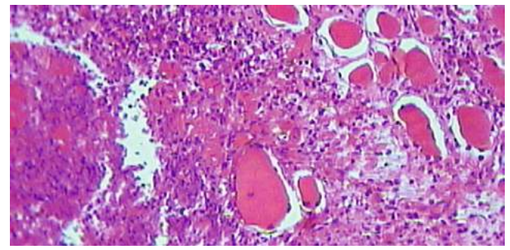

Рисунок 2. Характеристика ран до начала лечения. Окраска – гематоксилин Майера и эозин. УвХ 40.

Для лечения животные были разделены на 4 группы: экспериментальная группа (I) – у животных этой группы для лечения были использованы аллогенные прогенеторные клетки и три группы контроля – контроль основы, традиционные методы лечения, без лечения (II, III,IV группы соответственно).

На 1 сутки в экспериментальной группе раневой дефект сохраняет свои размеры (4 ± 0,5 см в диаметре). Вокруг раны сохраняется умеренная гиперемия

кожи, стенки раны мягкие при пальпации, дно раны покрыто налетом фибрина, гноя нет. На 3 сутки наблюдается уменьшение размеров дефекта ткани до 0,2-0,3 мм в диаметре, рана покрыта струпом бледно-серого цвета, вокруг располагается очаг эпителизации до 2,5-3,0 мм в диаметре. Гиперемия и инфильтрация вокруг раны не определяются. При гистологическом исследовании в ране определяется рыхлая соединительная ткань с небольшой лейкоцитарной инфильтрацией, единичными укрупненными фибробластами, лимфоцитами, плазмоцитами, эозинофилами и моноцитами. Очаги пролиферации эндотелия сосудов без просвета, с многорядностью расположения ядер. На 5 сутки дефект кожи отсутствует, определяется очаг эпителизации до 2 см в диаметре (рис. 3). Микроскопически поверхность покрыта многослойным плоским эпителием, подэпителиально определяется лимфоплазмоцитарная инфильтрация (рис. 4).

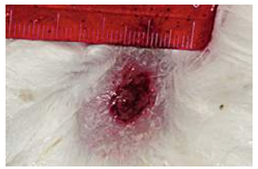

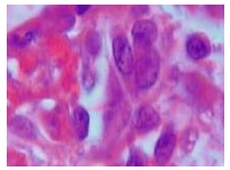

Рисунок 3. Группа I. 5 сутки эксперимента.
Рисунок 4. Группа I. 5 сутки эксперимента. Окраска – гематоксилин Майера и эозин. УвХ 90

На 10-15 сутки эксперимента констатирована полная эпителизация раневого дефекта с его оволосением (рис. 5). Гистологически отмечается пролиферативная активность клеток фибробластического ряда, трубчатая пролиферация фибробластов и эндотелия сосудов. В подкожной клетчатке определяются неповрежденные нервные стволики, что соответствует гистологической картине эпителизации раны с сохранением всех функционирующих структур (рис. 6).

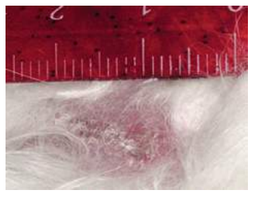

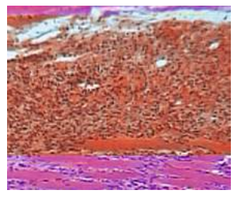

Рисунок 5. Группа I. 10 сутки эксперимента.
Рисунок 6. Группа I. 10 сутки эксперимента. Окраска гематоксилин Майера и эозин. УвХ 20.

Во всех группах контроля на 1 сутки раны также сохраняют свои размеры. При этом стенки ран сохраняют свою плотность, спаяны с окружающими тканями, вокруг раны сохраняется плотный инфильтрат, при механическом воздействии из раны выделяется гной, дно раны покрыто гнойной пленкой.

У животных II группы раны сохраняют свои размеры до 10 суток эксперимента, при гистологическом исследовании определяются отек, лимфогистиоцитарная инфильтрация и дистрофически-дегенеративные изменения подкожной клетчатки, мышечного слоя (рис. 8). Закрытие раневого дефекта к 22-25 суткам эксперимента не происходит (рис. 7). Как видно на фото, в эти сроки несколько сокращаются размеры раневого дефекта (1,6-1,9 см в диаметре), рана покрыта налетом фибрина, края и стенки раны плотные.

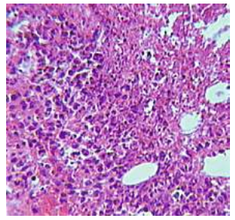

Рисунок 8. Группа II. 5 сутки эксперимента. Окраска – гематоксилин Майера и эозин. УвХ 20.

Рисунок 7. Группа II. 25 сутки эксперимента.

В группе III в течение раневого процесса прослеживаются все фазы: экссудации, пролиферации и регенерации. Закрытие раневого дефекта происходит к 20-25 суткам с формированием грубого соединительно-тканного рубца, гистологически в эти сроки сохраняются дистрофически-дегенеративные изменения подкожной клетчатки и мышц, дегенеративные изменения нервных стволиков (рис. 9, 10).

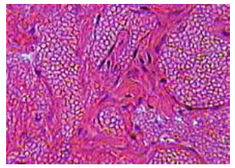

Рисунок 9. Группа III. 25 сутки эксперимента.

Рисунок 10. Группа III. 25 сутки эксперимента. Дегенеративные изменения нервных стволиков. Окраска – гематоксилин Майера и эозин. УвХ 40.

В группе IV у 5 животных на 5-10 сутки развилась флегмона подкожной клетчатки, что привело к гибели животных. У оставшихся мы не смогли добиться закрытия раневого дефекта к 25-30 суткам эксперимента, и животные были выведены из эксперимента.

Мы проследили динамику проапоптотического маркера CD95+ и маркера готовности клеток к пролиферации Ki67 (таблица 1, 2).

ТАБЛИЦА 1. **Динамика проапоптотического маркера CD95+**

Группы животных/ срок эксперимента	I	II	III
До лечения	5%	5%	7%
1 сутки	10%	4%	5%
3 сутки	8%	2%	5%
5 сутки	6%	0%	4%
10 сутки	5%	0%	3%
15 сутки	2.5%	0%	4%

До начала лечения во всех группах выявляется одинаковый уровень маркера CD95+. На 1 сутки эксперимента в I группе уровень маркера CD95+ вырастает в 2 раза – 10% – и остается высоким до 5 суток (5-8%).

ТАБЛИЦА 2. **Динамика маркера готовности клеток к пролиферации Ki67**

Группы животных/срок эксперимента	I	II	III
До лечения	1%	1%	1%
1 сутки	2%	2%	3%
3 сутки	5%	2%	2%
5 сутки	7%	0%	6%
10 сутки	8%	0%	
15 сутки	10%	0%	1%

Начиная с 3 суток в I группе нарастает уровень Ki67 (4-5%) и сохраняет свои значения до 15 суток эксперимента (8-11%). В группе II наблюдается умеренный рост CD95+ и Ki67, в группе III контроля на 3-5 сутки уровень маркеров не отличается от исходного.

До 15 суток эксперимента в экспериментальной группе сохраняется высокий уровень Ki67 (8-11%), в группах контроля уровень CD95+ и Ki67 стремится к нулю (0-4%).

Патогенетически направленное лечение в первую фазу раневого процесса включает купирование воспалительных изменений и ускорение очищения раны (механическая и биологическая некроэктомия, дренирование раны, применение антисептиков). Во вторую и третью фазы течения раневого процесса лечебные мероприятия направлены на стимуляцию процессов репаративной регенерации.

До лечения во всех экспериментальных группах наблюдаются признаки некроза мягких тканей в ответ на прямое воздействие повреждающего агента (травма + инфицирование) с замещением очагов некроза полиморфно-ядерными лейкоцитами, при этом также определяются и мононуклеарные лимфоциты.

В экспериментальной группе после применения клеток-предшественниц очищение раны от гнойно-некротических тканей происходит в 1-3 сутки лечения, а эпителизация раневого дефекта заканчивается к 10 суткам эксперимента. В группах контроля очищение раны от гнойно-некротических тканей происходит к 20-30 суткам, закрытия раневого дефекта в эти сроки мы не добились.

На наш взгляд, значительное (в 5 раз) ускорение фазы очищения в экспериментальной группе по сравнению с группами контроля связано с индуцирующим влиянием клеток-предшественниц на способ гибели клеток в первую фазу раневого процесса.

До начала лечения во всех полученных инфицированных ранах наблюдаются признаки некроза мягких тканей. При этом, исследуя количество лимфоцитов с активированным CD95+, установили одинаковый уровень маркера во всех экспериментальных группах до начала лечения (рис. 11).

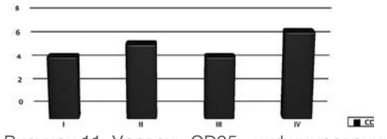

Рисунок 11. Уровень CD95+ инфицированных ран мягких тканей экспериментальных групп до лечения.

Также во всех группах наблюдается примерно одинаковый уровень маркера пролиферации – Ki67 (рис 12).

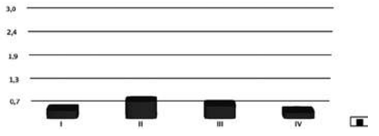

Рисунок 12. Уровень Ki67 инфицированных ран мягких тканей экспериментальных групп до лечения.

В экспериментальной группе при применении клеток-предшественниц на 1-3 сутки эксперимента наблюдается рост носителей CD95+, с последующим его снижением, начиная 3-5 суток. Начиная с 1 суток, наблюдается рост носителей маркера Ki67 и продолжается до 15 суток эксперимента. На 3-5 сутки возникает «перекрест маркеров» (рис. 13), что, на наш взгляд, характеризует переход первой фазы раневого процесса во вторую: завершение процессов гибели клеток и начало активных пролиферативных процессов. Эпителизация раны без образования соединительно-тканного рубца с восстановлением функции поврежденного участка (рост волосяного покрова) характеризует потенцирование аллогенными прогенеторными клетками механизмов физиологической репаративной регенерации.

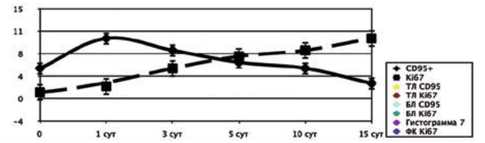

Рисунок 13. Группа I. Динамика маркеров апоптоза и пролиферации при применении клеток-предшественниц в лечении инфицированной раны мягких тканей.

В группе II к 3-5 суткам наблюдается резкое падение как маркера готовности клеток к апоптозу, так и маркера пролиферации (рис. 14).

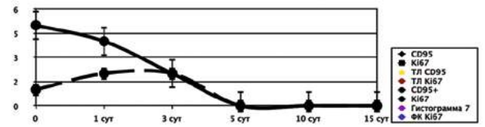

Рисунок 14. Группа II. Динамика маркеров апоптоза и пролиферации.

В группе III наблюдается снижение уровня маркера готовности клеток к апоптозу, на 5 сутки эксперимента наблюдается некоторый всплеск уровня маркера пролиферации с дальнейшим его уменьшением практически до нуля (рис. 15).

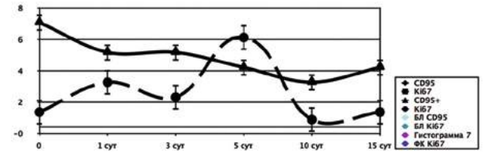

Рисунок 15. Группа III. Динамика маркеров апоптоза и пролиферации.

В группе IV к 3-5 суткам наблюдается резкое падение как маркера готовности клеток к апоптозу, так и маркера пролиферации (рис. 16).

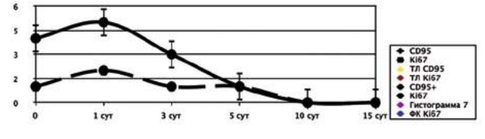

Рисунок 16. Группа IV. Динамика маркеров апоптоза и пролиферации.

Регенераторно-репаративные и антибактериальные свойства ранозаживляющего средства Цельгель в эксперименте

Суховей Ю.Г., Костоломова Е.Г., Гольцов С.В.

Клинический эффект применения ранозаживляющего средства Цельгель, в состав которого входят аллогенные прогенеторные клетки, объясняется их неспецифическим механизмом действия. Введённые клетки, будучи мало дифференцированными, с помощью биологически активных веществ активизируют собственные эндогенные механизмы регуляции восстановительных процессов в «ущербных» органах путём регуляции дифференцировки клеток макрофагально-моноцитарного ряда и выделения ими собственных (эндогенных) регуляторных пептидов. Тем не менее, несмотря на перспективность применения фетальных протеинов в терапии различных нозологических единиц, следует констатировать недостаточный уровень изученности механизмов их действия на течение раневого процесса.

Цель исследования – изучить влияние ранозаживляющего средства Цельгель на механизмы репаративной регенерации.

МАТЕРИАЛЫ И МЕТОДЫ

Эксперимент выполнен на 80 половозрелых кроликах-самцах. Содержание и экспериментальные процедуры проводились в соответствии с правилами Совета Европейского сообщества (Директива 86/309/EEC от 24.11.1986). Было сформировано 3 группы: № 1 – на рану наносили только основу геля. В группе № 2 лечение проводили традиционными методами. В группе № 3 лечение не проводилось. Группа № 4 экспериментальная. На 1, 3, 5, 7, 10, 15, 20, 25 и 30 сутки оценивали размеры раневого дефекта, наличие отека, гиперемии, отделяемого из раны и его характер, производили забор материала на гистологическое исследование.

РЕЗУЛЬТАТЫ ИССЛЕДОВАНИЯ И ИХ ОБСУЖДЕНИЕ

До начала лечения во всех группах наблюдаются признаки некроза мягких тканей в ответ на прямое воздействие повреждающего агента (травма + инфицирование) с замещением очагов некроза полиморфно-ядерными лейкоцитами, при этом также определяются и мононуклеарные лимфоциты.

В экспериментальной группе после применения ранозаживляющего средства Цельгель очищение раны от гнойно-некротических тканей происходит на 1-3 сутки лечения, а эпителизация раневого дефекта заканчивается к 5-7 суткам эксперимента с восстановлением волосяного покрова. В группах контроля очищение раны от гнойно-некротических тканей происходит к 15-20 суткам, закрытие раневого дефекта с формированием грубого соединительно-тканного рубца – к 20-30 суткам.

Клинический эффект применения ранозаживляющего средства Цельгель позволяет сделать вывод об индуцирующем влиянии аллогенных прогенеторных клеток на течение процессов репаративной регенерации.

Ранозаживление: как избежать грубого рубцевания

Гольцова Е.Н., Гольцов С.В., Суховей Ю.Г.

С конца XX века статус косметологии стал кардинально изменяться: из узкоприкладной дисциплины она на наших глазах превращается в высоконаучную самостоятельную отрасль медицины. Невероятно быстро происходит внедрение в косметологию новых технологий с применением разных по агрессивности факторов воздействия на мягкие ткани. При этом по-прежнему актуальными остаются вопросы профилактики осложнений, прежде всего развития грубого рубцевания при применении инвазивных методов, ускорения репарации кожи и сокращения реабилитационного периода. Другими словами – проблемы ранозаживления.

ВВЕДЕНИЕ

Клинический опыт убеждает, что имеющиеся в арсенале косметолога средства ранозаживления, хоть и улучшают прогноз регенерации (репарации) тканей, но не дают ожидаемого эффекта. Даже если рана «затягивается» довольно быстро, то это происходит с формированием обезображивающих рубцов, которые вызывают у пациентов физический дискомфорт, ограничивают их социальную активность, нередко приводя к временному ограничению трудоспособности, к проблемам в карьере и личной жизни. Важно не только быстро «заживить» рану, но и сделать это с эстетической точки зрения правильно, без образования рубцов.

РАНОЗАЖИВЛЕНИЕ И ФОРМИРОВАНИЕ РУБЦОВОЙ ТКАНИ

Что понимается под термином «рана»? Его определение было дано академиком М.И. Кузиным еще в 1985 году, который охарактеризовал рану как механическое нарушение целостности кожи, слизистых оболочек или глубжележащих тканей и внутренних органов с развитием местных, регионарных и общих нарушений жизнедеятельности человека.

Заживление раны – это сложный биологический процесс, включающий фазы воспаления, реэпителизации, образования грануляционной ткани и реорганизации внеклеточного матрикса (см. подверстку). Одним из важнейших условий этого процесса является нормальная работа иммунной системы, с одной стороны, стимулирующей правильное развитие воспаления, что абсолютно необходимо для нормального заживления повреждения, и, с другой стороны, обеспечивающей нейтрализацию и элиминацию патогенов, всегда проникающих в рану (Е.А. Варюшина, М.А. Анциферова и соавт., 2004).

На 3-4 сутки после ранения формируется грануляционная ткань, постепенно восполняющая дефект. По данным В. В. Серова и А. Б. Шехтера (1981), ее формирование начинается с 4-6 дня и зависит от величины и типа раны. В развитой грануляционной ткани выделяют 6 слоев: поверхностный лейкоцитарно-некротический; слой сосудистых петель; слой вертикальных сосудов; созревающий слой; слой горизонтально расположенных фибробластов; фиброзный слой. По мере созревания грануляционной ткани толщина глубоких слоев увеличивается. Новообразование грануляционной ткани включает несколько событий: рост капилляров (ангиогенез); миграцию и пролиферацию фибробластов; накопление гликозаминогликанов; образование и созревание коллагеновых волокон. Каждый из этих процессов нарастает во времени.

Необходимый момент в заживлении, особенно открытых ран, края которых не соприкасаются, – эпителизация грануляционной ткани. Этот процесс модулируют эпидермальный фактор роста (EGF) и фактор роста кератиноцитов (KGF). Выделяясь клетками грануляционной ткани, они стимулируют пролиферацию эпителиоцитов. Последняя, как показали иммуногистохимические исследования, наиболее интенсивно происходит под свободным краем мигрирующего эпидермиса. KGF усиливает пролиферацию фолликулярных эпидермальных кератиноцитов человека, выступая как эндогенный медиатор развития и роста волосяных фолликулов.

Конечной целью ранозаживления является восстановление тканей в зоне повреждения. Однако его естественное течение может быть нарушено воздействием ряда неблагоприятных факторов (нагноения раны, отсутствия адекватного сопоставления зияющих краёв, сильного натяжения окружающей рану кожи, особенности иммунной системы организма, наследственной предрасположенности и др.), которое, как правило, возникает на стадии синтеза коллагена. В этом случае формируется не нормотрофический (плоский) рубец, а атрофический (впалый) или выступающие над поверхностью кожи гипертрофический или келоидный рубец.

Рубцовая ткань отличается от нормальной кожи гораздо большей плотностью, структурой и ориентацией коллагеновых волокон (в обычной коже белки коллагена накладываются друг на друга хаотично, а в рубцовой ткани они, как правило, располагаются в одном направлении), малой васкуляризацией, пониженными функциональными свойствами.

ПАТОГЕНЕЗ РАНОЗАЖИВЛЕНИЯ

Процесс ранозаживления начинается с фазы экссудации, которую впоследствии сменяют фазы пролиферации и репарации.

Экссудативная фаза: продолжительность данной фазы составляет 2-3 дня. Повреждение сосудов в области раны нарушает нормальный путь поступления питательных веществ, вследствие чего активизируются процессы анаэробного гликолиза. Нарастающий ацидоз также способствует перемещению клеток воспаления и макрофагов из интактных капилляров в область раны. Отторжение разрушенных тканей, очистка раны осуществляются под действием фагоцитов и лизосомальных ферментов, а фибриноген, представленный в ране, полимеризуется в фибриновые нити и формирует струп.

Фаза пролиферации: с началом этой фазы кровеносные капилляры начинают активно прорастать в область поражения. Фибробласты мигрируют из соседних здоровых тканей и синтезируют из коллагена и других соединительно-тканных волокон высоковаскуляризированную грануляционную ткань. Нити фибрина с этого момента начинают рассасываться.

Репаративная фаза: в процессе рубцевания раны грануляционная ткань замещается пучками коллагеновых и других соединительно-тканных волокон, параллельный ход которых обеспечивает стягивание их краев и начало формирования рубцовой ткани. Эпителизация происходит путем миграции эпителиальных клеток из краев раны с последующим утолщением эпителиального слоя за счет митотического деления.

На нормальный ход процесса ранозаживления могут неблагоприятно воздействовать метаболические нарушения (диабет), нарушения реологических свойств крови и ее циркуляции, инфекционные заболевания, лечение кортикостероидами, антикоагулянтами и некоторыми антибиотиками.

Для полноценного заживления ран в фазах пролиферации и репарации необходимы затраты большого количества энергии и субстрата, получаемых за счет анаболических процессов. В условиях гипоксии высокопродуктивные процессы окислительного фосфорилирования замещаются реакциями гликолиза, что влечет за собой истощение запасов энергии и снижение скорости ранозаживления. Необходимым условием ускорения ранозаживления является повышенное обеспечение энергией.

ТРАДИЦИОННЫЕ ТОПИЧЕСКИЕ СРЕДСТВА

В значительной степени успех ранозаживления зависит от применяемых средств местного воздействия. Однако нередко они выбираются эмпирически, при этом частота возникновения осложнений может достигать 70% (Е. А. Рыбакова, 2002). Выбор продиктован классическим дерматологическим подходом к терапии ран – как можно быстрее закрыть тканевый дефект, «любой ценой» – в том числе и с формированием рубца. Исходя из этих положений, на практике используют различные виды наружной терапии: бактерицидные, антисептические, антибактериальные средства, кортикостероидные препараты, лекарственные формы репарантов. Поскольку основные звенья эволюции раны трактуются с позиций скрытой хронической аутоиммунной патологии, все существующие терапевтические мероприятия часто сводят к иммуносупрессивным воздействиям, то есть к применению стероидных препаратов. На наш взгляд, это недопустимо, так как при нанесении того или иного кортикостероидного средства в раневом очаге формируется стойкий спазм микрососудов кожи, что приводит к нарушениям тканевого обмена в уже и так поврежденной области.

Особую группу составляют репаранты, ускоряющие естественные процессы эпителизации: собственный эпидермис кожи пациента является самым лучшим покрытием раны и более всего способствует ее заживлению без образования рубца. Однако скорость эпителизации при применении репарантов замедленная, в частности у солкосерила она составляет в среднем 30 дней (А.А. Кубанова, В.А. Самсонов и соавт., 1999).

Таким образом, задача разработки новых высокоэффективных способов репарации остается актуальной.

ГИПОТЕЗА И РЕАЛЬНОСТЬ РЕЗУЛЬТАТА

Какие задачи должно решать средство, обеспечивающее нормальное ранозаживление? Зная патогенез ранозаживления и патологического рубцевания, сформулировать ответ на этот вопрос несложно: такое средство должно обеспечивать ускорение заживления раневой поверхности, стимуляцию репаративных потенций кожи, профилактику вторичного инфицирования и предупреждение тяжелых осложнений, связанных с рубцеванием. Гораздо сложнее такое средство найти, разработки идут по разным направлениям. Одно из них связано с клеточными технологиями. Исследователи, работающие в этой области, опирались на хорошо известный факт: этапу эпителизации обязательно предшествует этап образования молодой зернистой соединительной ткани – грануляционной. Отсюда возникла рабочая гипотеза о возможном улучшении ранозаживления, если стимуляцию репаративного потенциала кожи, вызванную локальными повреждениями (например, косметологическими методиками), усилить дополнительным применением вещества, предсказуемо воздействующего на механизм формирования грануляционной ткани. При выборе основы препарата исходили из предположения, что если в ее качестве использовать гелеобразующее вещество природного происхождения, это позволит избежать раздражения кожи и рубцового стягивания раны и уменьшить болевые ощущения.

В новом ранозаживляющем средстве в качестве активного действующего начала использован лиофилизированный экстракт клеток куриного эмбриона. Как показали исследования, это вещество обладает способностью стимулировать миграцию и пролиферацию фибробластов, кератиноцитов, эндотелиальных и других клеток, активно участвующих в ранозаживлении, способствуя эпителизации и восстановлению эластичности тканей. Оно обладает мощным антимикробным эффектом: вступая во взаимодействие с рецепторным полем раны, проявляет активность в отношении грамположительных и грамотрицательных бактерий, а также грибов рода Candida и дерматофитов.

Основа ранозаживляющего средства – 2%-ный раствор гидроксиэтилцеллюлозы, который представляет собой водорастворимый гель. При испарении воды (потере влаги) гель высыхает и при ее добавлении вновь набухает. Терапевтическая концентрация вещества сохраняется за счет гидрофильности основы, свойства активного вещества при этом не изменяются в силу его водорастворимости. Гидрофильная основа обеспечивает умеренный дегидратирующий эффект, уменьшает болевые ощущения. После нанесения ранозаживляющего геля на поврежденную кожу на ее поверхности образуется тонкая эластичная пленка, не допускающая стягивания поверхности раны – одной из причин грубого рубцевания.

Как действует ранозаживляющий гель на раневой процесс? В первую фазу ранозаживления он купирует

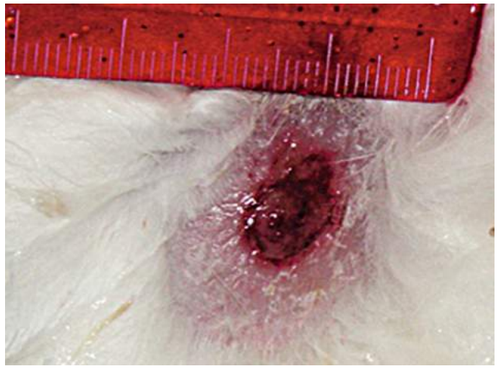

Рис. 1. 5-е сутки эксперимента: дефект кожи не наблюдается, определяется очаг эпителизации до 2 см в диаметре.

воспалительные явления, ускоряет очищение раны за счет мощного антибактериального эффекта и индуцирующего влияния на гибель клеток. Во вторую и третью фазы препарат стимулирует процессы физиологичной репаративной регенерации: эпителизация раны происходит без образования соединительно-тканного рубца с восстановлением функции поврежденного участка (о чем свидетельствует рост волосяного покрова). Вещества, содержащиеся в экстракте клеток куриного эмбриона, активизируют окислительные метаболические процессы в клетке, находящейся в условиях дефицита энергии. В условиях гипоксии и/или недостатка субстрата, а также при повышенном потреблении энергии в процессе заживления и регенерации стимулирует энергетические процессы клеточного метаболизма.

Многочисленные контролируемые экспериментальные и клинические исследования показали, что ранозаживляющий гель способствует созреванию физиологичной неизмененной грануляционной ткани, ускоряет процесс ранозаживления. Это хорошо демонстрирует эксперимент, выполненный на 80 половозрелых кроликах-самцах. В первые сутки после нанесения ранозаживляющего геля на инфицированную рану мягких тканей животных раневой дефект сохраняет свои размеры (4 ± 0,5 см в диаметре), вокруг раны сохраняется умеренная гиперемия кожи, стенки раны мягкие при пальпации, дно покрыто налетом фибрина, гной отсутствует.

На 3-и сутки наблюдается значительное уменьшение размеров дефекта ткани (до 0,2 – 0,3 мм в диаметре), образование струпа бледно-серого цвета и вокруг него очага эпителизации до 2,5 – 3,0 мм в диаметре. Гиперемия и инфильтрация вокруг раны отсутствуют. При гистологическом исследовании в ране определяется рыхлая соединительная ткань с небольшой лейкоцитарной инфильтрацией, единичными укрупненными фибробластами, лимфоцитами, плазмоцитами, эозинофилами и моноцитами. Очаги пролиферации эндотелия сосудов без просвета, с многорядностью расположения ядер. На 5-е сутки дефект кожи не наблюдается, определяется очаг эпителизации до 2 см в диаметре (рис. 1). Микроскопически поверхность покрыта многослойным плоским эпителием, подэпителиально определяется лимфоплазмоцитарная инфильтрация (рис. 2).

На 10-15-е сутки эксперимента констатирована полная эпителизация зоны раневого дефекта, развитие и рост числа волосяных фолликулов (рис. 3). Гистологически отмечается пролиферативная активность клеток фибробластического ряда, трубчатая пролиферация фибробластов и эндотелия сосудов. В подкожной клетчатке определяются неповрежденные нервные стволики, что соответствует гистологической картине эпителизации раны с сохранением всех функционирующих структур (рис. 4).

В этом эксперименте ни у одного из животных, получавших плацебо, эпителизации не наблюдалось.

Исследования также подтвердили, что, благодаря гелеобразующей биополимерной основе, препарат не оказывает раздражающего действия на кожу и слизистые, не препятствует резорбции активных веществ. Важно, что реабсорбции самого средства в системный кровоток не наблюдается.

ЧТО ГОВОРИТ КОСМЕТОЛОГИЧЕСКАЯ КЛИНИЧЕСКАЯ ПРАКТИКА?

– Ведение пациентов в постпроцедурный период – это один из основных факторов эффективности эстетической коррекции с применением методов, предусматривающих нарушение целостности кожи, таких, как лазерная шлифовка и фракционный фототермолиз.

В нашей клинике ранозаживляющее средство применяется в течение 3 лет после процедур фракционного фототермолиза, лазерного удаления новообразований кожи, лазерных шлифовок у пациентов разного возраста и типа кожи. Опыт, наш и коллег из других клиник, показал, что применение ранозаживляющего геля в ранний реабилитационный период после косметологических процедур любой степени инвазивности

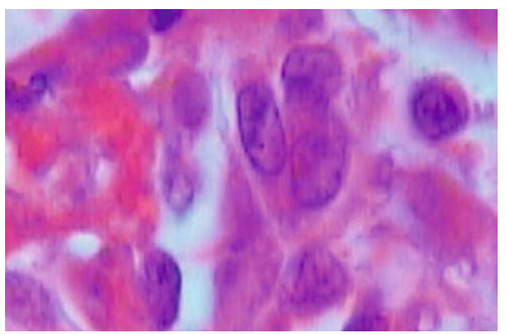

Рис. 2. 5-е сутки эксперимента: поверхность раны покрыта многослойным плоским эпителием, подэпителиально определяется лимфоплазмоцитарная инфильтрация. Окраска гематоксилин Майера и эозин. Ув. х 90.

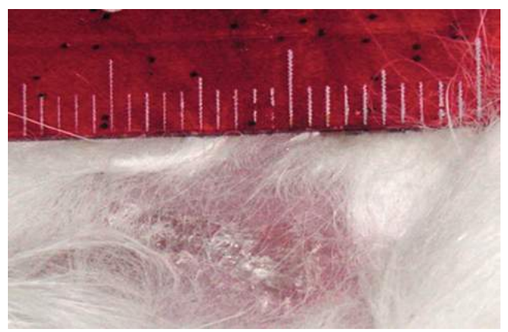

Рис. 3. 10-е сутки эксперимента: наблюдаетсяполная эпителизация зоны раневого дефекта, развитие и рост числа волосяных фолликулов.

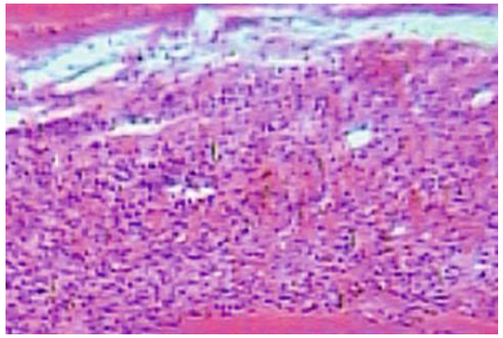

Рис. 4. 10-е сутки эксперимента: гистологическая картина свидетельствует об эпителизации раны с сохранением всех функционирующих структур. Окраска гематоксилин Майера и эозин. Ув. х 20.

способствует сокращению фазы экссудации, более быстрому восстановлению кожи и заживлению без образования рубцов. Поясним на примере.

КЛИНИЧЕСКИЙ СЛУЧАЙ

Пациентка А., 37 лет, обратилась в клинику по поводу язвы на правой щеке, которая с её слов сформировалась после того, как она самостоятельно вскрыла «прыщик», очевидно, что это была эпидермальная киста

Рис. 5. Вскрытая пациенткой киста быстро превратилась в трофическую язву. Заживление без рубца с полным восстановлением функции кожи. На фото до и через один месяц.

Для ускорения заживления и предупреждения патологического рубцевания ранозаживляющий гель наносили на обработанный лазером участок кожи тонким слоем сразу после воздействия и далее 2 раза в день в течение 1 недели.

Перед каждым нанесением геля кожу очищали от отмерших клеток, кровянистых выделений и сукровицы, а также, начиная со второй процедуры, от предыдущего слоя геля. Очищение кожи проводили ватным тампоном, смоченным термальной водой или мягким инертным тоником. Никаких средств, содержащих спирт, кислоты, марганец или какие-либо другие активные вещества, не использовали.

Наблюдения показали, что покраснение и отечность кожи уменьшались в первые сутки после процедуры, также в течение нескольких дней очистилось дно язвы и обозначились грануляции. В течение двух недель дно язвы приподнялось, одновременно с этим началась краевая эпителизация дефекта, которая закончилась его полным и безрубцовым закрытием спустя 1 месяц.

ЗАКЛЮЧЕНИЕ

Таким образом, клиническая косметологическая практика подтверждает теоретические прогнозы и результаты исследований: новый механизм влияния на ранозаживление ускоряет и нормализует процессы репарации кожи раневой поверхности, предупреждая развитие грубого рубцевания. В отличие от традиционных дерматологических средств ранозаживляющий гель обеспечивает не только закрытие раны, но и хороший эстетический эффект.

Регенераторно-репаративные и антибактериальные свойства ранозаживляющего средства Цельгель в эксперименте

Суховей Ю. Г., Гольцов С. В., Костоломова Е. Г., Цирятьева С. Б., Аргунова Г. А., Унгер И. Г.

Лечение инфицированной раны, репарация, антибактериальный эффект, ранозаживляющее средство Цельгель.

Необходимость в создании препаратов, обладающих одновременно антибактериальным и репаративным эффектом, остается актуальной и сегодня. Заживление раны – это сложный биологический процесс, включающий фазы воспаления, реэпителизации, образования грануляционной ткани и реорганизации внеклеточного матрикса [4]. Одним из важнейших условий этого процесса является нейтрализация и элиминация патогенов, всегда проникающих в рану.

Цельгель – ранозаживляющее средство, являющееся результатом сорбции на биополимере (гидроксиэтилцеллюлоза) коктейля биологически активных молекул, продуцируемых клетками куринного эмбриона. Экспериментальные работы с различными вариантами данного препарата, показали, что он обладает антибактериальной и репаративной активностью. В последующем запатентованный препарат Цельгель (Патент № 2011141622 от 13.10.2011) был исследован в условиях эксперимента.

Цель исследования – изучить антибактериальные свойства ранозаживляющего средства Цельгель и его влияние на динамику заживления гнойной инфицированной раны.

МАТЕРИАЛЫ И МЕТОДЫ

Эксперимент выполнен на 80 половозрелых кроликах – самцах. Содержание и экспериментальные процедуры проводились в соответствии с правилами Совета Европейского сообщества (Директива 86/309/ EEC от 24.11.1986). Использовалась модель инфицированной раны мягких тканей. (Патент № 2006122640 от 23.06.2006). Через 3 суток некротический струп удаляли механическим путем и в рану вносили 500 тыс KOE St. Aureus. Лечение животных начинали через 5 суток после формирования инфицированной раны мягких тканей.

Животные были разделены на 4 группы: экспериментальная группа и три группы контроля (по 20 кролов в каждой). В каждой группе 1 раз в сутки выполняли перевязку с определенным для каждой группы лекарственным веществом.

1. «Экспериментальная группа» на рану наносили Цельгель.
2. Группа «Контроль основы» на рану наносили только основу геля.
3. Группа контроля «Традиционное лечение» лечение проводили в зависимости от фазы течения раневого процесса: в фазу воспаления применяли повязки с мазями на водной основе, в фазу регенерации и эпителизации – с мазями на жировой основе.
4. Группа контроля «Без лечения».

На 1, 3, 5, 7, 10, 15 сутки оценивали размеры раневого дефекта, наличие отека, гиперемии, отделяемого из раны и его характер. В эти же сроки под местной анестезией выполняли биопсию раны через все слои на глубину до 1.8 – 2.2 см. Материал фиксировали в 96% этиловом спирте, заливали в парафин и готовили гистологические срезы, которые окрашивали гематоксилином Майера и эозином с последующим анализом морфологической картины [1,2].

Антибактериальная активность оценивалась по общепринятой методике «Определение чувствительности микробов к антибиотикам методом диффузии в агар с применением бумажных дисков» [3].

РЕЗУЛЬТАТЫ ИССЛЕДОВАНИЯ

Получены следующие результаты:

Диаметры зон подавления роста St. aureus 155 препаратом Цельгель, (32,7 ± 2,1 мм) достоверно больше «Гентамицина сульфата» (23,1 ± 1,8 мм. соответственно). Гель также обладает высокой активностью в отношении E. Coli 2290 и B. cereus Jp 5832.

У всех животных были сформированы раны неправильно округлой формы 3.9-4.1 см в диаметре. Глубина раневого дефекта достигает 2 см. Вокруг раны очаг инфильтрации до 3.5 см в диаметре. Стенки раны гиперемированы, плотные, спаяны с окружающими тканями, дно покрыто плотным налетом фибрина, выделяется до 2-3 мл гнойного отделяемого белесоватого цвета тестоватой консистенции.

При гистологическом исследовании определяются очаги некроза в соединительной и мышечной ткани, расширение кровеносных сосудов со стазом крови, экссудация лейкоцитов. Сосочковый слой дермы имеет четкое разграничение на слои: с выраженной клеточной инфильтрацией, представленной моноцитами, единичными макрофагами и рыхлой соединительной тканью с большим количеством фиброцитов, единичными фибробластами, единичными моноцитами, плазмоцитами.

На 1 сутки в экспериментальной группе раневой дефект сохраняет свои размеры (4 ± 0.5 см в диаметре). Вокруг раны сохраняется умеренная гиперемия кожи, стенки раны мягкие при пальпации, дно раны покрыто налетом фибрина, гноя нет. На 3 сутки наблюдается уменьшение размеров дефекта ткани до 0.2 – 0.3 мм в диаметре, рана покрыта струпом бледно – серого цвета, вокруг располагается очаг эпителизации до 2.5 – 3.0 мм в диаметре. Гиперемия и инфильтрация вокруг раны не определяется. При гистологическом исследовании в ране определяется рыхлая соединительная ткань

с небольшой лейкоцитарной инфильтрацией, единичными укрупненными фибробластами, лимфоцитами, плазмоцитами, эозинофилами и моноцитами. Очаги пролиферации эндотелия сосудов без просвета, с многорядностью расположения ядер. На 5 сутки дефект кожи отсутствует, определяется очаг эпителизации до 2 см в диаметре. Микроскопически поверхность покрыта многослойным плоским эпителием, подэпителиально определяется лимфоплазмоцитарная инфильтрация.

На 10 – 15 сутки эксперимента констатирована полная эпителизация раневого дефекта с его оволосением. Гистологически отмечается пролиферативная активность клеток фибробластического ряда, трубчатая пролиферация фибробластов и эндотелия сосудов. В подкожной клетчатке определяются неповрежденные нервные стволики, что соответствует гистологической картине эпителизации раны с сохранением всех функционирующих структур.

Во всех группах контроля на 1 сутки раны сохраняют свои размеры. При этом стенки ран сохраняют свою плотность, спаяны с окружающими тканями, вокруг раны сохраняется плотный инфильтрат, при механическом воздействии из раны выделяется гной, дно раны покрыто гнойной пленкой.

У животных 2 группы раны сохраняют свои размеры до 10 суток эксперимента, рана покрыта налетом фибрина, края и стенки раны плотные. При гистологическом исследовании определяется отек, лимфогистиоцитарная инфильтрация и дистрофически- дегенеративные изменения подкожной клетчатки, мышечного слоя. Закрытие раневого дефекта 22- 25 суткам эксперимента не происходит.

В группе 3 в течение раневого процесса прослеживаются все фазы: экссудации, пролиферации и регенерации. Закрытие раневого дефекта происходит к 20 – 25 суткам с формированием грубого соединительно – тканного рубца, гистологически в эти сроки сохраняются дистрофически- дегенеративные изменения подкожной клетчатки и мышц, дегенеративные изменения нервных стволиков.

В группе 4 у 5 животных на 5 – 10 сутки развилась флегмона подкожной клетчатки, что привело к гибели животных. У оставшихся мы не смогли добиться закрытия раневого дефекта к 25 – 30 суткам эксперимента и животные были выведены из эксперимента.

На наш взгляд, значительное (в 5 раз) ускорение очищения раны в первую фазу раневого процесса в экспериментальной группе по сравнению с группами контроля, а так же эпителизация раны без образования соединительнотканного рубца с восстановлением функции поврежденного участка (рост волосяного покрова) характеризуют потенцирование ранозаживляющим средвтвом Цельгель механизмов физиологической репаративной регенерации.

Эффект применения препарата Цельгель позволяет сделать вывод о его потенциирующем влиянии на течение процессов репаративной регенерации.

Литература
1. Гистологическая техника:Учебное пособие / Под редакцией В.В.Семченко, С.А.Барашкова, В.Н. Ноздрина, В.Н.Артемьева. – Омск-Орёл: Омская областная типография, 2006.
2. Принципы иметоды гистоцитохимического анализа в патологии, под ред. А.П. Авцына и др., Л., 1971, библиогр.
3. Bauer A.W., Kirby W.M.M., Sherris J.C., Turck M // Am. J. Clin. Path. - 1966. - Vol. 45. - P. 493-496.
4. Singer A.J., Clark R.A.F. Cutaneous wound healing // New Engl. J. Med. — 1999. — Vol. 341. — P. 738–746.

Роль антиапоптотического действия ранозаживляющего средства Цельгель в условиях in vitro

Костоломова Е.Г. Суховей Ю.Г. Гольцов С.В. Унгер И.Г. Кудрявцев И.В.

Ключевые слова: ранозаживляющее средство Цельгель, репаративная регенерация, апоптоз, проточная цитометрия.

The function of antiapoptosis effect of healing remedi of Cellgel

Keywords: healing wounds Cellgel, reparative regeneration, apoptosis, flow cytometry.

На сегодняшний день является бесспорным мнение, что любое ранозаживление — это комплекс мероприятий, направленных на все звенья патологического процесса [1]. Одним из перспективных направлений является применение новых технологий, в частности разработка препаратов, обладающих способностью к нейтрализации и элиминации патогенных микроорганизмов, хорошо проникающих в рану и обладающих репаративными свойствами. Ранозаживляющее средсво Цельгель [2] разработано с учетом фазы течения раневого процесса, что позволяет применять его при повреждениях кожи различной этиологии. Действующее вещество средства Цельгель, полученно из экстракта клеток куриного эмбриона, обладает антибактериальной активностью, а так же активизирует процессы репаративной регенерации кожи [3]. Процессы заживления подчиняются тем же принципам, что и любая соединительная ткань в организме, которые регулируется через клеточно-клеточные и клеточно-матриксные сигналы и процессы пролиферации и апоптоза. Американские ученые из в своем исследовании показали, что апоптоз играет важную роль в поцессах регенерации ткани при заживлении раны [4]. Если процесс апоптоза не возникает, то воспалительные процессы продолжаются, поскольку из некротизированных клеток продолжают поступать провоспалительные факторы, такие как, например, лизосомальные протеолитические ферменты и метаболиты арахидоновой кислоты. Замедление же процессов аппоптоза приводит к замене грануляционной ткани окончательной рубцовой тканью. Для понимания роли апоптоза в образовании рубцовой ткани необходимы дополнительные исследования, результаты которых, возможно, помогут разработать патогенетически обоснованное лечение и профилактику рубцов.

ЦЕЛЬ – изучить влияние вещества, выделенного из экстракта клеток куринного эмбриона, на жизнеспособность и процессы апоптоза клеток в культуре, в засисимости от разных концентраций.

A more profound study of work of restorative repair of skin wounds, apoptosis in particular, may contribute to search of new approaches to therapi connected with effects on immune mechanisms which regulate death of cells and efficiency assessment of application of medical preparation for prevention of scar formation.

МАТЕРИАЛЫ И МЕТОДЫ

Исследуемое вещество получали по авторскому методу [2]. В качестве объекта исследования были выбраны клетки суспензионные культуры THP-1 (клетки моноцитарной лейкемии человека). Культивирование клеток линии THP-1 осуществляли с использованием среды RPMI-1640 («Биолот», Санкт-Петербург) с добавлением 10% инактивированной ЭТС («Биолот», Санкт-Петербург), 50 мкг/мл гентамицина («Биолот», Санкт-Петербург) и 2 мМ L-глутамина («Биолот», Санкт-Петербург). Пересев производили каждые 2-3 дня. Для ведения клеток использовали пластиковые флаконы объемом 50 мл («Sarstedt», Германия). Клетки инкубировали при 37°С в атмосфере 5% CO_2. При постановке экспериментов в лунки 96-луночного плоскодонного планшета («Sarstedt», Германия) вносили 200 мкл клеточной суспензии (2 106 клеток в мл) в соответствующей полной культуральной среде. В качестве индуктора апоптоза использовали камптотецин, основной проапоптотической действие которого основывается на подавление активности ДНК топоизомеразы I, в финальных концентрациях 1 и 0,2 мкМ. Вещество интереса вносили в финальных концентрациях 7, 70 и 350 мкМ. Также инкубацию клеток осуществляли в присутствии обоих стимуляторов. Время инкубации в присутствии стимуляторов составляло 24 часа 37°С в атмосфере 5% CO_2.

Оценку жизнеспособности клеток проводили при помощи проточной цитофлуориметрии. Для оценки относительного содержания клеток, находящихся на разных стадиях апоптоза, применяли два флуоресцентных красителя PI и YO-PRO-1 по описанное ранее методике[5]. При окраске клеток к 100 мкл клеточной суспензии (2-3 106 клеток/мл) добавляли раствор YO-PRO-1 («Invitrogen», США) в финальной концентрации 250 нМ и раствор йодистого пропидия («Sigma-Aldrich», США) в финальной концентрации 1 мкг/мл. Окраску проводили при комнатной температуре в течение 15 минут в защищенном от света месте. По завершении инкубации к образцам добавляли по 200 мкл ЗФР и анализировали на проточном цитофлуори-

метре Navios™ («Beckman Coulter», США). Для каждого из образцов анализировали не менее 20000 одиночных клеток. Обработку цитофлуориметрических данных проводили при помощи программ Navios Software v.1.2 и Kaluza™ v.1.2 (Beckman Coulter, США).

МАТРИЧНЫЙ АНАЛИЗ

Концентрации камптотецина и вещества, использованные в экспериментах, обозначим через множества: и, соответственно. Каждой паре значений (xi; yi) соответствуют процентные значения величины гибели клеток на ранней стадии от апоптоза (zi) и на поздней стадии от апоптоза и некроза (z'i). Таким образом, мы получаем две матрицы, в которой вектор-строки (xi; yi; zi) и (xi; yi; z'i) определяют точки, лежащие на двух поверхностях в трехмерном пространстве . Полученные данные в виде двумерного массива обрабатывались с помощью языка программирования Python (Python Software Foundation, http://www.python.org) и модулей SciPy и Numpy. На первом этапе проводилось формирование узлов двумерной сетки с помощью функции numpy.meshgrid [6] , а затем данные интерполировались с помощью функции scipy.interpolate.griddata [7]. Графическое построение поверхностей выполнялось с помощью модуля Matplotlib. Также статистическую обработку проводили при помощи программного обеспечения Statistica 8.0 (StatSoft, США). Результаты выражали в виде % позитивных клеток. Сравнение относительного содержания клеток на различных стадиях апоптоза между экспермиетами проводили при помощи t-критерия Стьюдента.

РЕЗУЛЬТАТЫ

В контрольных образцах клеток линии THP-1 относительно содержание живых клеток составляло 96,53±0,46%. Внесение вещества в финальной концентрации 350 мкг/мл сопровождалось достоверным снижение (p<0,001) относительного содержания жизнеспособных клеток до 91,72±0,44%. Более того, отмечено достоверное увеличени относительного содержания клеток, находящихся на ранних стадиях апоптоза (3,16±0,19% против 1,99±0,39% в контроле, p=0,024), а также погибших клеток (поздний апоптоз/некроз), когда результаты контрольных образов были превышение более чем в 4 раза (5,12±0,28% и 1,47±0,21%, соответственно, при p<0,001). Что касается серии экспериментов, в рамках которых веществот применятся в финальной концентрации 70 мкл, то было отмечено достоверное двукратное увеличение (p=0,009) клеток, находящихся на терминальных стадиях апоптоза и в некрозе (2,69±0,29%). Препарат в финальной концентрации 7 мкг/мл не оказывал достоверное влияние ни на один из исследованных показателей (рисунок 1., рисунок2.)

Внесение в среду для культивирования камптотецина, индуктора апоптоза, в финальной концентрации 1 мкМ сопровождалось снижением (p<0,001) относительного содержания жизнеспособных клеток до 31,58±1,68%, а также увеличением относительного содержания клеток на ранних и поздних стадиях апоптоза (до 30,12±1,94% и 38,30%, соответственно). Вместе с тем, в присутствие препарата в финальной концентрации 350 мкг/мл уровень жизнеспособных клеток увеличивался (p=0,001) и достигал значений в 45,11±2,17%. Более того, относительное содержание THP-1, находящихся на ранних стадия апоптоза снижалось до 21,49±2,15% (p=0,018), а клеток, находящихся на стадии позднего поптоза и некроза – до 33,40±2,49% (p=0,165). Внесение препарата в концентрациях 70 и 7 мкл/мл не оказывало достоверного влияния на распределение клеток по фазам апоптоза (рисунок 1., рисунок 2.).

В рамках отдельного эксперимента концентрация камптотецина в клетки была понижена до 0,2 мкМ, что привело к увеличению относительного содержания живых клеток до 47,76±3,17%, тогда как на ранних и поздних стадиях апоптоза находилось уже 20,75±2,40% и 31,49±1,31% клеток, соответственно. Инкубация THP-1 в присутствие камптотецина и препарата в финальной концентрации 350 мкг/мл достоверно не влияла на жизнеспособность клеток (51,11±1,49%, p=0,367), однако сопровождалась почти двукратным снижением относительного содержания клеток, находящихся на ранних стадиях апоптоза (до 12,86±2,00 при p=0,036). По остальным концентрациям препарата достоверных изменений жизнеспособности клеток линии THP-1 отмечено не было.

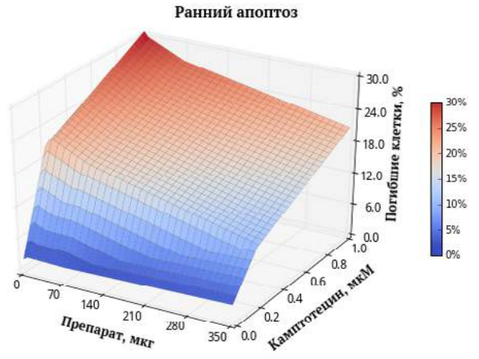

Рис. 1. Поверхность, характеризующая зависимость ранней апоптической гибели клеток от концентраций веществ. Градиентная заливка поверхности позволяет оценивать отдельное и комбинированное действие препарата и камптотецина. Синим цветом обозначены области с низким процентом гибели клеток, а красным – области с высоким процентом гибели.

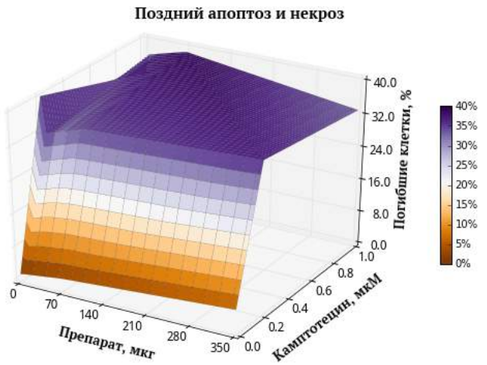

Рис. 2. Поверхность, характеризующая зависимость поздней гибели клеток в результате апоптоза и некроза от концентраций веществ. Коричневым цветом обозначены области с низким процентом гибели клеток, а фиолетовым – области с высоким процентом гибели.

ВЫВОДЫ

В результате проведенных исследований были получены данные о дозозависимом влиянии исследуемого вещества на жизнеспособность и процессы апоптоза клеток в культуре.

Более глубокое изучение механизмов репаративной регенерации ран кожи, в частности роли апоптоза, может собствовать поиску новых подходов к терапии, связанной с воздействием на иммунные механизмы регуляции гибели клеток и оценке эффективности применяемых лекарственных препаратов для профилактики образования рубцов.

Список литературы:

1. Gericke J., Ittensohn J., Mih ly J., Alvarez S., Alvarez R., T r csik D., de Lera A.R., R hl R. Regulation of RetinoidMediated Signaling Involved in Skin Homeostasis by RAR and RXR Agonists / Antagonists in Mouse Skin // PLoS One. 2013 Apr 24; 8(4): e62643.

2. Патент № 2011141622 от 13.10.2011 Средство для заживления ран "целльгель", способ его получения и способ лечения ран различной этиологии полученным средством.

3. Суховей Ю.Г., Костоломова Е.Г., Цирятьева С.Б., Аргунова Г.А., Унгер И.Г., Гольцов С.В. Регенераторно-репаративные и антибактериальные свойства препарата Cellgel в эксперименте//Российский Иммунологический Журнал, 2015, том 9(18),№2(1).с 44-46.4.

4. Fuchs Y, Brown S, Gorenc T, Rodriguez J, Fuchs E, Steller H. Sept4/ARTS Regulates Stem Cell Apoptosis and Skin Regeneration. Science. 2013 Jun 20.

5. А.Д. Надеев, И.В. Кудрявцев, М.К. Серебрякова, П.В. Авдонин, В.П. Зинченко, Н.В. Гончаров. Индукция апоптоза и некроза клеток эндотелия пупочной вены человека пероксидом водорода // Цитология.- 2015.- Т.57. №12.- С.909-916.

6. Tallarida, R. J. Drug synergism and dose-effect data analysis / R. J. Tallarida. – CRC Press, 2000. – 264 p.

7. Khuri, A. I., Mukhopadhyay, S. Response surface methodology / A. I. Khuri, S. Mukhopadhyay // Wiley Interdisciplinary Reviews: Computational Statistics. – 2010. – Т. 2. – №. 2. – С. 128-149.

Некоторые иммунофизиологические механизмы регенерации ран в условиях применения ранозаживляющего средства Цельгель

Костоломова Е.Г. Суховей Ю.Г., Гольцов С.В. Унгер И.Г.

Проведен эксперимент на 40 половозрелых кроликах с целью сравнения пролиферативной и апоптотической активности клеток эпмдермиса и дермы при формировании грубого соединительнотканного рубца и эпителизации раны без образования рубца с восстановлением функции поврежденного участка. Методом иммуногистохимии выявлены индекс пролиферации (Ki-67-позитивные клетки) и индекс готовности к апоптозу (CD95-позитивные клетки). Понимание роли апоптоза в образовании рубцовой ткани возможно, может собствовать поиску новых подходов к терапии, связанной с воздействием на иммунные механизмы регуляции гибели клеток и оценке эффективности применяемых лекарственных препаратов для профилактики образования рубцов.

Ключевые слова: ранозаживляющее средство Цельгель, репаративная регенерация, апоптоз.

Certain immunopfysiological mechanisms of wound repair in condition of wound healing madical means Cellgel application

Kostolomova E. G., Sukhovey Y.G., Goltsov S.V., Unger I.G.

To compare proliferative and apoptotic activity of epidermic and dermal cells when forming a rough cicatrace in contrast to epitalization of wound without producing cicatrace followed by regeneration of damaged region of the skin, an experiment was made on 40 nobilous rabbits. Proliferation index (Ki-67-positive cells), index of readiness for apoptosis (CD95-positive cells) were detected immunohistochemically. Understanding of the role of apoptosis in formation of cicatricose tissue can encourage the search of new approaches to the therapy, associated with the effect on immune mechanisms of regulation of cell death and efficiency assessment of therapeutical substances used for proliferation of producing cicatrices.

Keywords: healing wounds Cellgel, reparative regeneration, apoptosis, flow cytometry.

ВВЕДЕНИЕ

Раневой процесс представляет собой единство воспаления, регенерации и фиброза, которые являются неразрывными компонентами целостной тканевой реакции на повреждение. Сбой строго последовательных и протекающих зачастую одновременно процессов гистогенеза приводит к формированию патологических рубцов [1]. Апоптоз играет важную роль как в патогенезе образования рубцовой ткани, так и в поддержании гомеостаза здоровой кожи [2] Ранозаживляющее средсво Цельгель разработано с учетом фазы течения раневого процесса, что позволяет применять его при повреждениях кожи различной этиологии. Действующее вещество средства Цельгель, полученно из экстракта клеток куриного эмбриона, обладает антибактериальной активностью, а так же активизирует процессы репаративной регенерации кожи [3]. Тем не менее, несмотря на перспективность применения ранозаживляющего средства Цельгель в терапии различных нозологических единиц, следует констатировать недостаточный уровень изученности механизмов его действия на течение раневого процесса.

ЦЕЛЬ РАБОТЫ – изучить индекс пролиферации и апоптоза клеток эпидермиса и дермы в условиях применения ранозаживляющего средства Цельгель в эксперименте.

МАТЕРИАЛЫ И МЕТОДЫ

Эксперимент выполнен на 40 половозрелых кроликах – самцах. Под общим обезболиванием на спине животного по паравертебральной линии формировали инфицированные раны мягких тканей по ранее описанной методике [3]. После формирования инфицированной раны через 3 – 5 суток начинали лечение. Животные были разделены на 2 группы (по 20 кролов в каждой), перевязки проводили 1 раз в день:

1. В группе контроля лечение проводили традиционным методом: после обработки краев раны раствором Люголя, рану промывали 3% раствором перекиси водорода, осушали. В фазу воспаления применяли повязки с водным раствором антисептика, мазями на водной основе, в фазу регенерации и эпителизации – мази на жировой основе.

2. В экспериментальной группе после обработки краев раны раствором Люголя на рану с 1 суток наносили ранозаживляющее средство Цельгель. После образования пленки из геля на рану накладывали стерильную салфетку.

С 1по 25 сутки под местной анестезией выполняли биопсию раны через все слои на глубину до 1.8 – 2.2 см. Материал фиксировали в 96% этиловом спирте, заливали в парафин и готовили гистологические срезы.

Иммуногистохимические реакции проводили в парафиновых срезах с использованием соответствующих первичных антител Ki 67, CD 95 / Apo 1, (DAKO) и системы визуализации En vision. Ядра докрашивали гематоксилином. Тепловое демаскирование антигенов проводили в микроволновой печи Samsung M 1915 NR.

РЕЗУЛЬТАТЫ ИССЛЕДОВАНИЯ И ИХ ОБСУЖДЕНИЕ

До начала лечения раны неправильно округлой формы, размер составляет 3.9-4.1 см в диаметре. Вокруг раны очаг инфильтрации до 3.5 см в диаметре. Стенки раны плотные, спаяны с окружающими тканями, дно покрыто плотным налетом фибрина, выделяется до 2-3 мл гнойного отделяемого белесоватого цвета тестоватой консистенции. Глубина язвенного дефекта до 2 см. При гистологическом исследовании определяются очаги некроза в соединительной и мышечной ткани, расширение кровеносных сосудов со стазом крови, экссудация лейкоцитов. Сосочковый слой дермы имеет четкое разграничение на слои: с выраженной клеточной инфильтрацией, представленной моноцитами, единичными макрофагами и рыхлой соединительной тканью с большим количеством фиброцитов, единичными фибробластами, единичными моноцитами, плазмоцитами.

У животных в группе (традиционное лечение) закрытие раневого дефекта происходит к 20 суткам, с формированием грубого соединительнотканного рубца гистологически сохраняются дистрофически – дегенеративные изменения подкожной клетчатки и мышц, дегенеративные изменения нервных стволиков.

В экспериментальной группе на 10 сутки эксперимента наблюдается полная эпителизация раневого дефекта с его оволосением. Гистологическая картина эпителизации раны с сохранением всех функционирующих структур.

Эпителизация раны без образования соединительнотканного рубца с восстановлением функции поврежденного участка (рост волосяного покрова) характеризует потенцирование веществом, выделенным из экстракта клеток куринного эмбриона, механизмов физиологической репаративной регенерации.

Пролиферативную активность клеток эпидермиса и дермы изучали с помощью моноклональных антител Ki 67 (MIB-1), которые идентифицируют ядерный антиген, присутствующий у большинства пролиферативных клеток. Антиген Ki 67, определяемый соответствующими моноклональными антителами, — короткоживущий протеин, разрушающийся на протяжении 1-1,5 часа. Благодаря этому Ki 67 выявляется только в клетках, которые делятся, т.к. не успевает накапливаться и не остается в спокойных клетках [4].

Для оценки процессов программированной клеточной гибели использовали моноклональные антитела к Fas-рецепторам (CD 95/Apo 1).

используется для определения числа клеток, находящихся в стадии апоптоза.

При иммуногистохимическом исследовании до начала лечения количество клеток экспрессирующих маркер CD95+ и маркер пролиферации – Ki67+ одинаково во всех экспериментальных.

В экспериментальной группе (рисунок 1) при применении ранозаживляющего средства Цельгель на 1 – 3 сутки эксперимента наблюдается рост носителей CD95+ с последующим его снижением, начиная 3 – 5 суток. Начиная с 1 суток, наблюдается рост носителей маркера Ki67+ и продолжается до 15 суток эксперимента. На 3 – 5 сутки возникает «перекрест маркеров», что, на наш взгляд, характеризует переход первой фазы раневого процесса во вторую: завершение процессов гибели клеток и начало активных пролиферативных процессов.

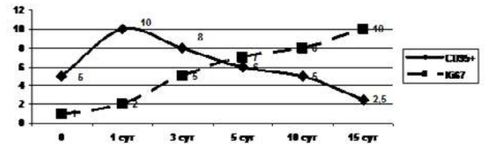

Рис. 1. Динамика маркеров апоптоза и пролиферации при применении аллогенных прогенеторных клеток в лечении инфицированной раны мягких тканей.

В группе контроля (традиционное лечение) (рисунок 2) наблюдается снижение уровня маркера готовности клеток к апоптозу. На 5 сутки эксперимента наблюдается некоторый всплеск уровня маркера пролиферации с дальнейшим его уменьшением практически до нуля.

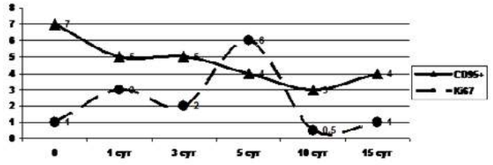

Рис. 2. Динамика маркеров апоптоза и пролиферации при традиционном лечении инфицированной раны мягких тканей.

В эпидермисе молодых рубцов обнаруживаются активные процессы пролиферации. Метка локализуется в ядрах клеток базального и шиповатого слоя. В дерме метка присутствует в округлых клетках. Они имеются в сосудах и между коллагеновыми волокнами зоны роста. Возможно, это клетки фибробластического ряда. Экспрессия белка Fas, свидетельствующая о том, что эпидермоциты готовы к апоптозу, была обнаружена в клетках базального и шиповатого слоя. В дерме метки нет.

ВЫВОДЫ

1. Вещество, выделенное из экстракта клеток куринного эмбриона являются индукторам апоптоза в первую фазу раневого процесса.

2. Во вторую и третью фазы раневого процесса данное вещество, индуцирует механизмы физиологической репаративной регенерации.

Таким образом, применение влиянием вещества, выделенного из экстракта клеток куринного эмбриона и входящего в состав ранозаживляющего средства Cellgel в качестве индукторов апоптоза и пролиферации открывает совершенно новые перспективы регуляции раневого процесса.

Литература

1. Chang S.E. Sphingosine may have cytotoxic effects via apoptosis on the growth of keloid fibroblasts / S.E.Chang, K.J.Kim, K.H.Ro // J. Dermatol. — 2004. — Vol. 31. — P. 1-5.
2. Fesus L.P. Apoptosis; Molecular mechanisms in programmed cell death / L.P.Fesus, J.A.Davis, M.Piacentini // Europ. J. Cell Biol. — 1991. — Vol. 747. — P. 195-204.
3. Суховей Ю.Г., Костоломова Е.Г., Цирятьева С.Б., Аргунова Г.А., Унгер И.Г., Гольцов С.В. Регенераторно-репаративные и антибактериальные свойства препарата Cellgel в эксперименте//Российский Иммунологический Журнал,2015,том9(18),№2(1).с44-46.4. [REGENERATIVE AND REPARATIVE ANTIBACTERIAL CHARACTERISTICS OF THE DRUG Cellgel IN EXPERIMENT Sukhovey J. G. , Kostolomova E. G. , Tsyryateva S. B. , Argunova G. A. , Unger I. G. , Goltsov S. V.// Russian Journal of immunology, 2015, 9(18),№2(1).c 44-46.4. 2]
4. Cell proliferation in the growing human heart: MIB-1

Некоторые иммунофизиологические механизмы регенерации ран в условиях применения ранозаживляющего средства Цельгель

Костоломова Е.Г. Суховей Ю.Г., Гольцов С.В. Унгер И.Г., Акунеева А. В.

Проведен эксперимент на 40 половозрелых кроликах с целью сравнения пролиферативной и апоптотической активности клеток эпмдермиса и дермы при формировании грубого соединительнотканного рубца и эпителизации раны без образования рубца с восстановлением функции поврежденного участка. Методом иммуногистохимии выявлены индекс пролиферации (Ki-67-позитивные клетки) и индекс готовности к апоптозу (CD95-позитивные клетки). Понимание роли апоптоза в образовании рубцовой ткани возможно, может собствовать поиску новых подходов к терапии, связанной с воздействием на иммунные механизмы регуляции гибели клеток и оценке эффективности применяемых лекарственных препаратов для профилактики образования рубцов.

Ключевые слова: ранозаживляющее средство «Cellgel», репаративная регенерация, апоптоз.

Введение. Раневой процесс представляет собой единство воспаления, регенерации и фиброза, которые являются неразрывными компонентами целостной тканевой реакции на повреждение. Сбой строго последовательных и протекающих зачастую одновременно процессов гистогенеза приводит к формированию патологических рубцов [1]. Апоптоз играет важную роль как в патогенезе образования рубцовой ткани, так и в поддержании гомеостаза здоровой кожи [2]. Ранозаживляющее средсво «Cellgel» разработано с учетом фазы течения раневого процесса, что позволяет применять его при повреждениях кожи различной этиологии. Действующее вещество средства «Cellgel», полученно из экстракта клеток куриного эмбриона, обладает антибактериальной активностью, а так же активизирует процессы репаративной регенерации кожи [3]. Тем не менее, несмотря на перспективность применения ранозаживляющего средства «Cellgel» в терапии различных нозологических единиц, следует констатировать недостаточный уровень изученности механизмов его действия на течение раневого процесса.

Цель работы: – изучение индекса пролиферации и апоптоза клеток эпидермиса и дермы в условиях применения ранозаживляющего средства «Cellgel» в эксперименте.

Материалы и методы: Эксперимент выполнен на 40 половозрелых кроликах – самцах. Под общим обезболиванием на спине животного по паравертебральной линии формировали инфицированные раны мягких тканей по ранее описанной методике [3]. После формирования инфицированной раны через 3-5 суток начинали лечение. Животные были разделены на 2 группы (по 20 кролов в каждой), перевязки проводили 1 раз в день:

1. В группе контроля лечение проводили традиционным методом: после обработки краев раны раствором Люголя, рану промывали 3 % раствором перекиси водорода, осушали. В фазу воспаления применяли повязки с водным раствором антисептика, мазями на водной основе, в фазу регенерации и эпителизации – мази на жировой основе.

2. В экспериментальной группе после обработки краев раны раствором Люголя на рану с 1 суток наносили ранозаживляющее средство «Cellgel». После образования пленки из геля на рану накладывали стерильную салфетку.

С 1по 25 сутки под местной анестезией выполняли биопсию раны через все слои на глубину до 1.8-2.2 см. Материал фиксировали в 96 % этиловом спирте, заливали в парафин и готовили гистологические срезы.

Иммуногистохимические реакции проводили в парафиновых срезах с использованием соответствующих первичных антител Ki 67, CD95 / Apo 1, (DAKO) и системы визуализации En vision. Ядра докрашивали гематоксилином. Тепловое демаскирование антигенов проводили в микроволновой печи Samsung M 1915 NR.

Результаты исследования и их обсуждение. До начала лечения раны неправильно округлой формы, размер составляет 3.9-4.1 см в диаметре. Вокруг раны очаг инфильтрации до 3.5 см в диаметре. Стенки раны плотные, спаяны с окружающими тканями, дно покрыто плотным налетом фибрина, выделяется до 2-3 мл гнойного отделяемого белесоватого цвета тестоватой консистенции. Глубина язвенного дефекта до 2 см. При гистологическом исследовании определяются очаги некроза в соединительной и мышечной ткани, расширение кровеносных сосудов со стазом крови, экссудация лейкоцитов. Сосочковый слой дермы имеет четкое разграничение на слои: с выраженной клеточной инфильтрацией, представленной моноцитами, единичными макрофагами и рыхлой соединительной тканью с большим количеством фиброцитов, единичными фибробластами, единичными моноцитами, плазмоцитами. У животных в группе (традиционное лечение) закрытие раневого дефекта происходит к 20 суткам, с формированием грубого соединительнотканного рубца гистологически сохраняются дистрофически – дегенеративные изменения подкожной клетчатки и мышц, дегенеративные изменения нервных стволиков. В экспериментальной группе на 10 сутки эксперимента наблюдается полная эпителизация раневого дефекта с его оволосением. Гистологическая картина эпителизации раны с сохранением всех функционирующих структур. Эпителизация раны без образования соединительнотканного рубца с восстановлением функции поврежденного участка (рост волосяного покрова) характеризует потенцирование веществом, выделенным из экстракта клеток куринного эмбриона, механизмов физиологической репаративной регенерации. Пролиферативную активность клеток эпидермиса и дермы изучали с помощью моноклональных антител Ki 67 (MIB-1), которые идентифицируют ядерный антиген, присутствующий у большинства пролиферативных клеток. Антиген Ki 67, определяемый соответствующими моноклональными антителами, – короткоживущий протеин, разрушающийся на протяжении 1-1,5 часа. Благодаря этому Ki 67 выявляется только в клетках, которые делятся, т. к. не успевает накапливаться и не остается в спокойных клетках [4]. Для оценки процессов программированной клеточной гибели использовали моноклональные антитела к Fas-рецепторам (CD95/Apo 1). Используется для определения числа клеток, находящихся в стадии апоптоза. При иммуногистохимическом исследовании до начала лечения количество клеток экспрессирующих маркер CD95+ и маркер пролиферации – Ki67+ одинаково во всех экспериментальных. В экспериментальной группе при применении ранозаживляющего средства «Cellgel» на 1-3 сутки эксперимента наблюдается рост носителей CD95+ с последующим его снижением, начиная 3-5 суток. Начиная с 1 суток, наблюдается рост носителей маркера Ki67+ и продолжается до 15 суток эксперимента. На 3-5 сутки возникает «перекрест маркеров», что, на наш взгляд, характеризует переход первой фазы раневого процесса во вторую: завершение процессов гибели клеток и начало активных пролиферативных процессов. В группе контроля (традиционное лечение) наблюдается снижение уровня маркера готовности клеток к апоптозу. На 5 сутки эксперимента наблюдается некоторый всплеск уровня маркера пролиферации с дальнейшим его уменьшением практически до нуля. В эпидермисе молодых рубцов обнаруживаются активные процессы пролиферации. Метка локализуется в ядрах клеток базального и шиповатого слоя. В дерме метка присутствует в округлых клетках. Они имеются в сосудах и между коллагеновыми волокнами зоны роста. Возможно, это клетки фибробластического ряда. Экспрессия белка Fas, свидетельствующая о том, что эпидермоциты готовы к апоптозу, была обнаружена в клетках базального и шиповатого слоя. В дерме метки нет.

Выводы:

1. Вещество, выделенное из экстракта клеток куринного эмбриона являетсяТематический выпуск «Иммунологические чтения в Челябинске» 291 индуктором апоптоза в первую фазу раневого процесса.

2. Во вторую и третью фазы раневого процесса данное вещество индуцирует механизмы физиологической репаративной регенерации. Таким образом, применение влиянием вещества, выделенного из экстракта клеток куринного эмбриона и входящего в состав ранозаживляющего средства «Cellgel» в качестве индукторов апоптоза и пролиферации открывает совершенно новые перспективы регуляции раневого процесса.

СПИСОК ЛИТЕРАТУРЫ

1. Chang S. E. Sphingosine may have cytotoxic e” ects via apoptosis on the growth of keloid Z broblasts / S. E. Chang, K. J. Kim, K. H. Ro // J. Dermatol. – 2004. – Vol. 31. – P. 1-5.

2. Fesus L. P. Apoptosis; Molecular mechanisms in programmed cell death / L. P. Fesus, J. A. Davis, M. Piacentini // Europ. J. Cell Biol. – 1991. – Vol. 747. – P. 195-204.

3. Суховей Ю. Г., Костоломова Е. Г., Цирятьева С. Б., Аргунова Г. А., Унгер И. Г., Гольцов С. В. Ре генераторно-репаративные и антибактериальные свойства препарата «Cellgel» в эксперименте//Российский Иммунологический Журнал, 2015, том 9 (18), № 2 (1). с 44-46.4. [Regenerative and reparative antibacterial characteristics of the drug «CELLGEL» in experiment Sukhovey J. G., Kostolomova E. G., Tsyryateva S. B., Argunova G. A., Unger I. G., Goltsov S. V. // Russian Journal of immunology, 2015, 9 (18), № 2 (1). с 44-46.4. 2]

4. Cell proliferation in the growing human heart: MIB-1 immunostaining in preterm and term infants at autopsy/ V. Huttenbach, M. L. Ostrowski, D. aller, H. S. Kim // Cardiovask. Pathol. – 2001. – Vol. 10. – No3. – P. 119-123.

CERTAIN IMMUNOPFYSIOLOGICAL MECHANISMS OF WOUND REPAIR IN CONDITION OF WOUND HEALING MADICAL MEANS «Cellgel» APPLICATION

Kostolomova E. G., Sukhovey Y. G., Goltsov S. V., Unger I. G., Akuneeva A. V.

Tyumen, Russia

To compare proliferative and apoptotic activity of epidermic and dermal cells when forming a rough cicatrace in contrast to epitalization of wound without producing cicatrace followed by regeneration of damaged region of the skin, an experiment was made on 40 nobilous rabbits. Proliferation index (Ki-67- positive cells), index of readiness for apoptosis (CD95-positive cells) were detected immunohistochemically. Understanding of the role of apoptosis in formation of cicatricose tissue can encourage the search of new approaches to the therapy, associated with the e” ect on immune mechanisms of regulation of cell death and e# ciency assessment of therapeutical substances used for proliferation of producing cicatrices.

Keywords: healing wounds «Cellgel», reparative regeneration, apoptosis, fl ow cytometry.

Cellgel – новое слово в ранозаживлении

Гольцов С.В., Гольцова Е.Н., Гетьман А.Д., Юрков А.С., Чеснокова М.З., Шемонаева О.А.

Способность к восстановлению – это важнейшее свойство кожи, определяющее тенденцию на закрытие дефекта «любой ценой». Важно, что закрытие может быть с рубцом или без него. Традиционно заживление характеризуется двумя вариантами натяжения. Первичное натяжение происходит без нагноения и формирования межуточной ткани с последующим развитием линейного рубца, протекает в ранах с ровными и жизнеспособными краями, отстающими друг от друга не более чем на 1 см, при отсутствии раневой инфекции.

Вторичным натяжением рана закрывается через нагноение с образованием видимой соединительной ткани и последующим развитием грубого рубца, имеет место при развитии раневой инфекции и наличии дефектов не дающих сопоставлению стенок раны. Процессы воспаления и гипоксии способствуют избыточной активации фибробластов, которые активно продуцируют коллаген, избыток которого может нарушать естественный процесс заживления и создавать обезображивающий рубец.

Средство Cellgel®, разработанное группой тюменских учёных, применяемое для местного лечения ран с учетом фазы течения раневого процесса, соответствует основным медико-биологическим требованиям, предъявляемым к результатам ранозаживления [1].

Действующее вещество средства Cellgel®, полученное из экстракта клеток куриного эмбриона адсорбированного на гелеобразующей биополимерной основе, характеризуется легкостью нанесения на кожные покровы, при попадании в любую рану, взаимодействует с нишевыми клетками и стволовыми клетками базального слоя, волосяного фолликула или эндотелия сосудов, действуя как катализатор грануляционной активности, стимулируя собственный ростковый пул в ране. Это даёт основания говорить о направленной и обоснованной стимуляции безрубцового пути заживления [2].

Применение ранозаживляющего средства Cellgel® способствует сокращению фазы эксудации, более быстрому восстановлению кожи и управляемому процессу заживления, что позволяет его применять при широком списке диагнозов [3]. Эти явления можно наблюдать на ряде примеров использования Cellgel® при заживлении ран различной этиологии, встречаемых в практике врачей ряда медицинских специальностей.

Пример 1.
Пациентка Д., 42 лет.
Диагноз: Хронологическое и фотостарение кожи шеи и декольте.
Протокол проведения процедуры:
Аппарат фракционного CO2 фототермолиза Ultra Pulse компании Lumenis (США): Active – FX, Energy = 70- 60 Дж/см², Rate = 100 Гц, Pattern 1 – Size 5 – Density 1, в режиме CPG.

В качестве реабилитационного лечения, Cellgel® наносили 3 раза в сутки на протяжении 5 дней. Перед каждым нанесением геля участки обработанной лазером кожи очищались стерильными марлевыми салфетками, смоченными физиологическим раствором. В результате было отмечено уменьшение покраснения и отечности уже к концу 2-го дня после процедуры. Корки с кожи шеи сошли на 5-е сут, с зоны декольте – на 6-е.

Применение Cellgel® обеспечило более быстрое заживление и снизило к минимуму риск рубцевания кожи после проведения процедуры фракционного CO_2 фототермолиза.

Фото №1. Сразу после процедуры фракционного фототермолиза, яркая гиперемия, отек в зоне шеи, декольте.
Фото №2. Вторые сутки после процедуры – отсутствие отека, легкая гиперемия, ярко-коричневые корки в зоне шеи, декольте.

Фото №3. Шестые сутки после процедуры – незначительная гиперемия, корок нет, локально расположены очаги гиперемии с сосудистым рисунком.
Фото №4. Через месяц после процедуры – улучшение текстуры кожи, сглаживание морщин.

Фото №1. Сразу после процедуры – яркая гиперемия, отек в зоне шеи, декольте.
Фото №2. Первые сутки после процедуры – отсутствие отека, легкая гиперемия, ярко-коричневые корки в зоне шеи, декольте.
Фото №3. Пятые сутки после процедуры – незначительная гиперемия, корки местами.

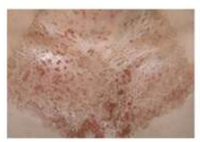

Фото №4. Спустя неделю сутки после процедуры – отсутствие корок, незначительная гиперемия с сосудистым рисунком.
Фото №5. Через 1,5 меса после проведения процедуры. Локально расположены очаги с сосудистым рисунком

Пример 2.
Пациентка И., 40 лет.
Диагноз: Хронологическое старение кожи шеи и декольте.
Протокол процедуры:
Аппарат фракционного CO_2 фототермолиза Ultra Pulse (Lumenis,США), сканер Active FX, используемые параметры: Energy 50 мДж; Плотность 2, Rate 75 Гц, 5%-ный крем Эмла для аппликационной анестезии.

Для постпроцедурного восстановления Cellgel® наносили 3 раза/сут на протяжении 5 дней. Перед каждым нанесением геля участки обработанной лазером кожи очищались стерильными марлевыми салфетками, смоченными физиологическим раствором.

Применение Cellgel® позволило уменьшить покраснение и отечность к концу второго дня после процедуры. Корки с кожи шеи сошли на 6-е сут с зоны декольте – на 8-е. Результаты сочетанного применения фракционного CO_2 фототермолиза и Cellgel®: более быстрое заживление, чем при традиционных средствах для реабилитационного периода, минимизация рисков рубцевания кожи после процедуры, профилактика риска присоединения «вторичной» инфекции.

Пример 3.
Пациентка Г., 44 лет.
Диагноз: Птоз кожи верхних век.
Протокол процедуры: Лазерная блефаропластика верхних век. Нанесение Cellgel® начали со 2-х суток после операции и далее 2 раза в день, 7 дней. Использование Cellgel® после лазерной блефаропластики, ускоряет заживление послеоперационных швов, усиливая регенерацию.

Пример 4.
Пациентка О., 42 года.
Диагноз: Птоз кожи нижних век.
Протокол процедуры: Лазерная блефаропластика верхних век. Наносили Cellgel® на 2-е сут после операции и далее 2 раза в день, 7 дней. Использование средства после лазерной блефаропластики позволяет уменьшить отечность и гиперемию, ускоряет заживление послеоперационных швов, усиливая регенерацию, и позволяя добиться высоких эстетических результатов

Пример 5.
Пациент 40 лет.
Диагноз: Локальное отморожение, II ст.
Наносить Cellgel®, в монорежиме, начали на 2-е сут после операции, 2 раза в день. Предварительно кожа аккуратно очищалась стерильной марлевой салфеткой, смоченной в физиологическом растворе. Сверху наносилась стерильная марлевая повязка. В результате применения Cellgel® сформировалась корка на 5-е сут после начала применения геля. Корка защищала от травматизации рану, что позволило получить хорошие грануляции, и как следствие более быстрое заживление. Таким образом, применение Cellgel® в монорежиме способствовало восстановлению повреждения за 12 дней без формирования рубцовой ткани.

Пример 6
Ребенок возраст 5 мес. Травма за час до обращения, ожог горячей водой. Показание к пересадке кожи на 3–4-й нед.
Диагноз: Термический ожог нижних конечностей, стоп I-II-IIIA-IIIБ степени S-6% (2 см²).
Нанесение Cellgel® осуществлялось под стерильные марлевые повязки, перевязки выполнялись через день. За время лечения выполнено 10 перевязок. В результате происходит эпителизация ожоговых ран II степени за 7 дней, что быстрее, чем при традиционном лечении. В области ожоговых ран III А степени сформировался тонкий струп, светло-коричневого цвета, секвестра-

Фото №1. Сразу после выполнения процедуры лазерной блефаропластики. Швы, покрытые корками в следствие термического воздействия лазером. Отек.
Фото №2. Сразу после снятия швов после процедуры лазерной блефаропластики (спустя 7 дней). Тонкая линия вновь образованного рубца. Легкий отек. Легкая гиперемия.
Фото №3. Осмотр через 10 дней после проведения процедуры – тонкая светлая линия вновь образованного рубца. Отсутствие отека. Отсутствие гиперемии.

Фото №1. Сразу после выполнения процедуры лазерной блефаропластики. Швы, покрытые корками в следствие термического воздействия лазером. Отек. Гематомы.
Фото №2. Сразу после снятия швов после процедуры лазерной блефаропластики (спустя 7 дней). Тонкая линия вновь образованного рубца. Легкий отек. Легкая гиперемия. Гематомы.

ция которого произошла на 7 –10-й день, эпителизация ожоговой раны III А степени и формирование грануляций произошло на 15-й день, что так же меньше стандартных сроков при традиционном лечении. На 19-е сут лечения ожоговые раны III Б степени эпителизировались за счет краевой эпителизации. Таким образом применение Cellgel® позволило получить более быструю эпителизацию ран; формирование в области ожоговых ран III А и III Б степени в течении 6 мес мягкого, эластического рубца, не ограничивающего функцию стопы; отсутствие зуда в области восстановленного эпидермиса ребенка, исключить необходимость проведения аутодермопластики.

Пример 7

Пациентка, 9 лет. Ожог в следствие длительного механического воздействия на высокой скорости (руку затянуло в беговую дорожку).

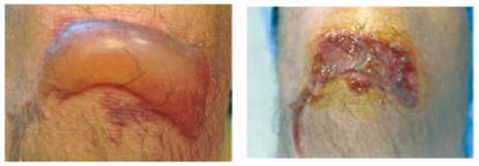

Фото №1. В первый день получения травмы. Появление пузыря, наполненного прозрачным содержимым.
Фото №2. Первый день лечения. Вскрытие пузыря.

Фото №1. Первая перевязка под наркозом.
Фото №2. 3 перевязка (через 7 дней). Полная эпителизация II ст., начало эпителизации III ст., начало секвестрации струпа IIIб ст.

Фото №1. Через 10 дней после получения механической травмы.
Фото №2. Выполнена некрэктомия (в день поступления).

Фото №1. Инфицированный термический ожог. Первая перевязка под наркозом (5-е сутки после получения травмы).
Фото №2. 2-я перевязка. Отслоившиеся кожные лоскуты начали слипаться. Формируется грануляционный слой (7-е сут после получения травмы).
Фото №3. Отслоившиеся кожные лоскуты прижились, фиксированы. Грануляции сформировались. пациент готов к аутодермопластике (16-е сут после получения травмы).
Фото №4. Результат после аутодермопластики перед выпиской пациента (22 дня с момента травмы.).

Диагноз: Ожог правой верхней конечности кисти III a, b степени, S = 0,5%

Применение Cellgel® начато после выполнения некрэктомии. Наносили 1 раз через день под повязку с предварительной обработкой водным раствором фурацилина. Лечение в случае применения Cellgel® дало нам формирование грануляций на 7 день после обращения, что позволило выполнить аутодермопластику. На 21 день лоскут кожи прижился, рана эпителизирована полностью. Пациентка выписана.

Применение Cellgel® быстро формировало грануляции (7 дней, при традиционном лечении – 21 день), что позволило выполнить аутодермопластику в более короткий срок. В итоге это позволило сократить сроки госпитализации, несмотря на позднее обращение за медицинской помощью (через 10 дней после получения травмы).

Фото №3. Через 12 дней. Отхождение корок. Полная эпителизация раны. Гиперемия.
Фото №4. Через 1 мес после получения травмы. Отсутствие гиперемии. Заживление без рубца.

Фото №3. 9 перевязка (через 19 дней). Эпителизация IIIб ст.
Фото №4. Через 6 мес. Сформировался мягкий, эластический рубец, не ограничивающий функцию стопы.

Фото №3. Сформировались грануляции, эпителизация IIIа степени, пациентка готова к аутодермопластике. (Через 7 дней).
Фото №4. Результат лечения перед выпиской, приживление лоскута кожи. (через 21 день).

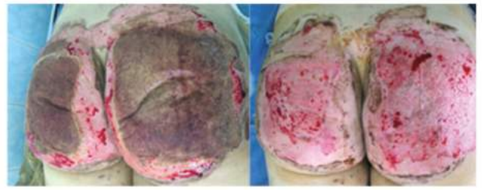

Фото №1. Формирование струпа на ожоговых ранах IIIа,б ст.
Фото №2. Выполнена некрэктомия (на 6-е сутки после получения травмы).

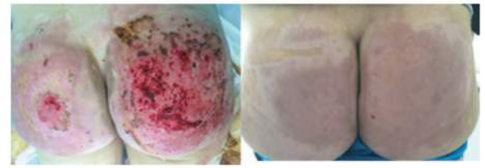

Фото №3. Сформировались грануляции. пациентка подготовлена к аутодермопластике (на 15-е сут после получения травмы).
Фото №4. Результат лечения перед выпиской (на 26-е сут после получения травмы).

Фото №1. Начало лечения. Пролежень диаметром в 10 см.
Фото №2. Через 7 дней после начала применения. Яркие грануляции.
Фото №3. Через 15 дней после начала применения.Практически полное закрытие раневой поверхности.
Фото №4. Через 29 дней после начала применения. Полная эпителизация раны.

Фото №1. Вид до начала лечения. Поздняя лучевая язва кожи носа, осложненная перихондритом хрящей кончика носа.
Фото №2. Вид язвы после 2-нед курса местного лечения. Очищение от гнойно-некротических масс.
Фото №3. Полное рубцевание язвы через 3 нед. По причине очагового некроза хряща сформировался точечный сквозной дефект кончика носа.

Пример 8

Пациент А., 45 лет. Травма за 5 суток до обращения, ожог пламенем.

Диагноз: Термический ожог левой верхней конечности IIIб-IV степени S=3%.

За время лечения выполнено 15 перевязок с Cellgel®. Учитывая локализацию, площадь и глубину поражения после нанесения геля накладывались стерильные марлевые повязки, перевязки выполнялись 1 раз в 2 дня.

В результате лечения в области ожоговых ран IIIБ-IV степени сформировались яркие, сочные грануляции на 15 день с момента травмы. Перевязки под наркозом проводились только при 1,2 перевязках. На 17 день лечения выполнена аутодермопластика расщепленным, перфорированным кожным лоскутом. Аутотрансплантаты прижились, перфоративные отверстия под действием Cellgel® эпителизировались за счет краевой эпителизации за 5 дней. Донорская рана на левом плече эпителизировалась за 5 дней. При применении Cellgel® в области ожоговых ран IIIБ – IV степени сформировались мягкие, эластические рубцы, не ограничивающий функцию локтевого сустава левой верхней конечности. Мы отмечаем преимущества применения Cellgel® при лечении ожогов, а именно более короткие сроки эпителизации ран, что как следствие позволило уменьшить срок госпитализации пациента на 10 дней.

Цельгель в прессе

Тюменский бренд среди «100 лучших товаров России»

По итогам конкурса «Лучшие товары и услуги Тюменской области — 2014» «Цельгель» стал лауреатом в номинации «Непродовольственные товары для населения». Также он вошел в сотню лучших товаров России.

Заместитель губернатора Тюменской области Пантелеев Андрей Вадимович и патентообладатель ранозаживляющего средства Цельгель, к. м. н., Сергей Гольцов

Торжественная церемония награждения победителей конкурса «Лучшие товары и услуги Тюменской области — 2014» состоялась 17 декабря.

Сергей Гольцов подчеркнул: «Глава региона говорил о рецепте успеха — это переработка, упаковка, продвижение, брендирование. «Цельгель» стопроцентно отвечает этим требованиям. Он демонстрирует не только экономический, но и научный потенциал Тюменской области: весь производственный цикл от начала до конца замкнут в пределах нашего региона. Средство является полностью тюменским продуктом и по праву может представлять Тюменскую область на мировом уровне»

Цельгель

История разработки, механизм воздействия, результаты клинических испытаний, а также применение на практике ранозаживляющего средства «Цельгель».

Юрий Суховей, д.м.н., Тюмень

Сергей Гольцов, патентообладатель ранозаживляющего средства Цельгель, заведующий кафедрой дерматовенерологии с курсом дерматоскопии, к.м.н., доцент

Несколько лет ушло на то, чтобы это вещество, выделенное в чистом виде, с определенной формулой и молекулярной массой, без потери свойств зафиксировать в геле из гидроксиэтилцеллюлозы.

Немного истории

14 лет назад я и профессор Ю. Г. Суховей заинтересовались проблемой ранозаживления. Имевшиеся на тот момент средства и методы лечения не обладали гарантированным эффектом, а зачастую, даже если рана «затягивалась», это происходило с формированием обезображивающего рубца.

Через несколько лет нам удалось выделить вещество с поверхности стволовых клеток эмбриона, которое, являясь по своему строению веществом близким к полисахаридам, обладает эффектом катализатора роста клеточной массы. Затем это вещество, выделенное в чистом виде, без потери свойств, удалось зафиксировать в геле из гидроксиэтилцеллюлозы.

Далее нами была получена убедительная с точки зрения доказательной медицины лабораторная и клиническая эффективность.

Первый патент

Получение первого патента совпало с изменениями законодательства об использовании эмбриональных тканей человека. Патент на «Способ получения и способ лечения ран различной этиологии полученным средством» и действующее вещество «Лиофилизированный экстракт клеток куриного эмбриона на гелеобразующей биополимерной основе», который стимулирует миграцию и пролиферацию фибробластов, кератиноцитов, эндотелиальных и других клеток, способствуя восстановлению функциональных свойств покровных тканей, был получен нами в 2013 году.

Гель применяется для лечения поверхностных и глубоких ожогов кожи различной степени; трофических язв (в т. ч. при хронической венозной недостаточности, облитерирующем эндартериите, сахарном диабете, рожистом воспалении); пролежней; длительно незаживающих ран (включая раны культи, раны при проведении аутодермопластики на участках лизиса и между прижившимися аутолоскутами кожи, а также остаточные раны на донорских участках); нарушений целостности кожи при травмах, хирургических и косметологических вмешательствах; обморожений; язв, развивающихся при введении цитостатиков; лечения и профилактики лучевого (радиационного) дерматита (в т. ч. при проведении поверхностной радиотерапии).

Таким образом, косметологам, дерматологам, хирургам предоставлен готовый продукт с набором биологических свойств, направленных на ранозаживление. Кстати, несколько слов о ранозаживлении и как работает «Цельгель».

Как работает «Цельгель»

Способность к восстановлению — это важнейшее свойство кожи. Регенерация и репарация — это два параллельно работающих процесса. Регенерация характеризуется непрерывным обновлением эпидермиса за счет деления клеток базального слоя, а репарация направляет те же механизмы на устранение повреждения, но в разы интенсивнее!

Механизмы репарации возникают как следствие повреждения при непрекращающемся процессе регенерации. В косметологии репарацию используют с целью получения эстетических результатов, применяя контролируемые повреждения кожи (например, воздействие лазером).

Точка воздействия «Цельгеля»

Резервы человека — это резервы его стволовых клеток. Если говорить о коже, то стволовые клетки на базальной мембране делятся симметрично в себе подобные, которые остаются на мембране, и асимметрично в дифференцирующиеся клетки, в кератиноциты, которые начинают свой путь вверх, к поверхности кожи, в дальнейшем превращаясь в ороговевшие кератиноциты.

Но по другую сторону базальной мембраны есть так называемые нишевые клетки, которые при возникновении повреждения сигнализируют стволовым клеткам, когда, как и с какой скоростью им следует делиться!!! Происходит это через сигнальные молекулы не белковой природы! Вот на эти клетки и вместе с ними и действует «Цельгель», представляя собой смесь этих сигнальных молекул.

Механизм ранозаживления протекает традиционным путем и характеризуется двумя вариантами натяжения.

Первичное натяжение происходит без нагноения и формирования межуточной ткани с последующим развитием линейного рубца, протекает в ранах с ровными и жизнеспособными краями, отстающими друг от друга не более чем на 1 см, при отсутствии раневой инфекции.

Вторичным натяжением рана закрывается через нагноение с образованием видимой соединительной ткани и последующим развитием грубого рубца, имеет место при развитии раневой инфекции и наличии дефектов, не дающих сопоставления стенок раны.

- I фаза — струп (кровяной сгусток), нейтрофилы и фибрин;
- II фаза — деление клеток базального слоя, грануляционная ткань, макрофаги, фибробласты, вновь образованные капилляры;
- III фаза — рубцовая ткань.

Важно отметить, что заживление под струпом или сгустком крови происходит без образования рубца при сохраненном ростковом слое в присутствии фибрина и форменных элементов крови.

Роль этого струпа выполняет гелевая основа, а точнее говоря гелеобразующий биополимер, удерживающий в своей структуре действующее вещество «Цельгеля», которое и должно взаимодействовать с нишевыми клетками. Если базальная мембрана не повреждена, то со стволовыми клетками базального слоя, или волосяного фолликула, или эндотелия сосудов. Этим и обусловлена его уникальность и высокая клиническая эффективность.

«Цельгель» в косметологии

Ведение пациентов в постпроцедурный период является одним из основных залогов успеха процедур, связанных с повреждением кожи. Применение «Цельгеля» в ранний постпроцедурный период после различных аблятивных воздействий способствует сокращению фазы экссудации, более быстрому восстановлению кожи и управляемому процессу заживления без образования рубцов. Покраснение и отечность кожи уменьшаются в первые сутки после процедуры. Происходит реструктуризация дермы с нарастанием пула грануляций, стимуляция миграции и пролиферации фибробластов, кератиноцитов, эндотелиальных и других клеток. Это способствует восстановлению эластичности кожи, сокращению времени реабилитации при отсутствии риска появления так называемого «симптома марли». ○

Ранозаживление: как избежать грубого рубцевания

С конца XX века статус косметологии стал кардинально изменяться: из узко прикладной дисциплины она на наших глазах превращается в высоконаучную самостоятельную отрасль медицины. Невероятно быстро происходит внедрение в косметологию новых технологий с применением разных по агрессивности факторов воздействия на мягкие ткани. При этом по-прежнему актуальными остаются вопросы профилактики осложнений, прежде всего развития грубого рубцевания при применении инвазивных методов, ускорения репарации кожи и сокращения реабилитационного периода. Другими словами — проблемы ранозаживления.

Елена Гольцова,
к.м.н.,
генеральный директор GG medical corporation,
главный косметолог департамента здравоохранения Тюменской области.

Сергей Гольцов,
патентообладатель ранозаживляющего средства Цельгель,
заведующий кафедрой дерматовенерологии с курсом дерматоскопии,
к.м.н., доцент

Юрий Суховей
д.м.н.,
профессор

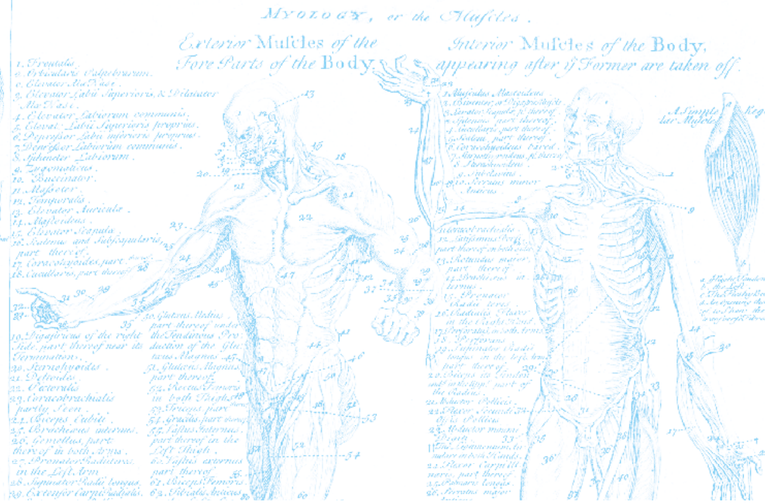

Введение

Клинический опыт убеждает, что имеющиеся в арсенале косметолога средства ранозаживления хоть и улучшают прогноз регенерации (репарации) тканей, но не дают ожидаемого эффекта. Даже если рана «затягивается» довольно быстро, то это происходит с формированием обезображивающих рубцов, которые вызывают у пациентов физический дискомфорт, ограничивают их социальную активность, нередко приводя к временному ограничению трудоспособности, к проблемам в карьере и личной жизни. Важно не только быстро «заживить» рану, но и сделать это с эстетической точки зрения правильно, без образования рубцов.

Ранозаживление и формирование рубцовой ткани

Что понимается под термином «рана»? Определение было дано еще в 1985 году академиком М. И. Кузиным, который охарактеризовал рану как механическое нарушение целостности кожи, слизистых оболочек или глубжележащих тканей и внутренних органов с развитием местных, регионарных и общих нарушений жизнедеятельности человека.

Заживление раны — это сложный биологический процесс, включающий фазы воспаления, реэпителизации, образования грануляционной ткани и реорганизации внеклеточного матрикса. Одним из важнейших условий этого процесса является нормальная работа иммунной системы, с одной стороны стимулирующей правильное развитие воспаления, что абсолютно необходимо для нормального заживления повреждения, и, с другой стороны, обеспечивающей нейтрализацию и элиминацию патогенов, всегда проникающих в рану.

На 3–4-е сутки после ранения формируется грануляционная ткань, постепенно заполняющая дефект. По данным В. В. Серова и А. Б. Шехтера, ее формирование начинается с 4–6-го дня и зависит от величины и типа раны. В развитой грануляционной ткани выделяют 6 слоев: поверхностный лейкоцитарно-некротический, слой сосудистых петель, слой вертикальных сосудов, созревающий слой, слой горизонтально расположенных фибробластов, фиброзный слой. По мере созревания грануляционной ткани толщина глубоких слоев увеличивается. Новообразование грануляционной ткани включает несколько событий: рост капилляров (ангиогенез), миграцию и пролиферацию фибробластов, накопление гликозаминогликанов, образование и созревание коллагеновых волокон. Каждый из этих процессов нарастает во времени.

Необходимый момент в заживлении, особенно открытых ран, края которых не соприкасаются, — эпителизация грануляционной ткани. Этот процесс модулируют эпидермальный фактор роста (EGF) и фактор роста кератиноцитов (KGF). Выделяясь клетками грануляционной ткани, они стимулируют пролиферацию эпителиоцитов. Последняя, как показали иммуногистохимические исследования, наиболее интенсивно происходит под свободным краем мигрирующего эпидермиса. KGF усиливает пролиферацию фолликулярных эпидермальных кератиноцитов человека, выступая как эндогенный медиатор развития и роста волосяных фолликулов.

Конечной целью ранозаживления является восстановление тканей в зоне повреждения. Однако его естественное течение может быть нарушено воздействием ряда неблагоприятных факторов (нагноения раны, отсутствия адекватного сопоставления зияющих краев, сильного натяжения окружающей рану кожи, особенности иммунной системы организма, наследственной предрасположенности и др.), которое, как правило, возникает на стадии синтеза коллагена. В этом случае формируется не нормотрофический (плоский) рубец, а атрофический (впалый) или выступающие над поверхностью кожи гипертрофический или келоидный рубец.

Рубцовая ткань отличается от нормальной кожи гораздо большей плотностью, структурой и ориентацией коллагеновых волокон (в обычной коже белки коллагена накладываются друг на друга хаотично, а в рубцовой ткани они, как правило, располагаются в одном направлении), малой васкуляризацией, пониженными функциональными свойствами.

Патогенез ранозаживления

Процесс ранозаживления начинается с фазы экссудации, которую впоследствии сменяют фазы пролиферации и репарации.

Экссудативная фаза: продолжительность данной фазы составляет 2–3 дня. Повреждение сосудов в области раны нарушает нормальный путь поступления питательных веществ, вследствие чего активизируются процессы анаэробного гликолиза. Нарастающий ацидоз также способствует перемещению клеток воспаления и макрофагов из интактных капилляров в область раны. Отторжение разрушенных тканей, очистка раны осуществляются под действием фагоцитов и лизосомальных ферментов, а фибриноген, представленный в ране, полимеризуется в фибриновые нити и формирует струп.

Фаза пролиферации: с началом этой фазы кровеносные капилляры начинают активно прорастать в область поражения.

Необходимый момент в заживлении, особенно открытых ран, края которых не соприкасаются, — эпителизация грануляционной ткани.

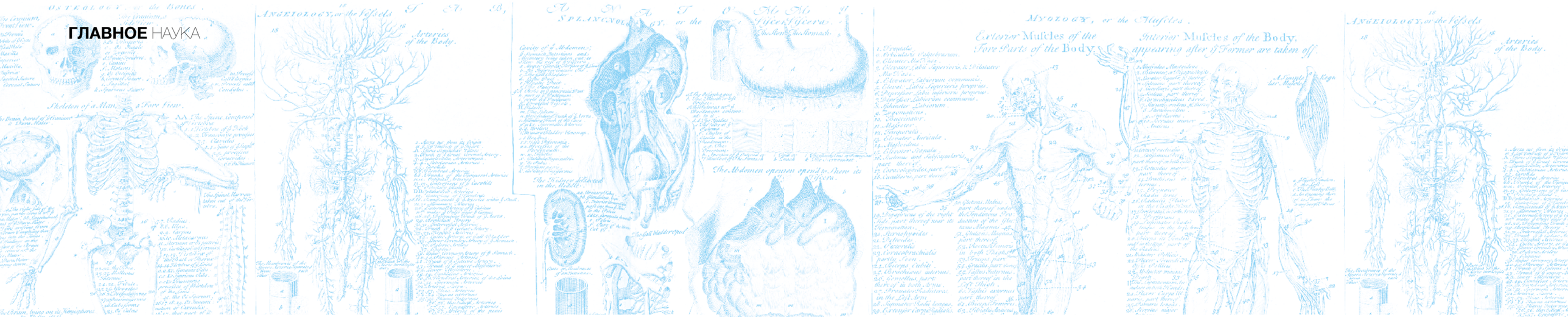

Ведение пациентов в постпроцедурный период — это один из основных факторов эффективности эстетической коррекции с применением методов, предусматривающих нарушение целостности кожи, таких как лазерная шлифовка и фракционный фототермолиз.

Фибробласты мигрируют из соседних здоровых тканей и синтезируют из коллагена и других соединительнотканных волокон высоковаскуляризированную грануляционную ткань. Нити фибрина с этого момента начинают рассасываться.

Репаративная фаза: в процессе рубцевания раны грануляционная ткань замещается пучками коллагеновых и других соединительнотканных волокон, параллельный ход которых обеспечивает стягивание их краев и начало формирования рубцовой ткани. Эпителизация происходит путем миграции эпителиальных клеток из краев раны с последующим утолщением эпителиального слоя за счет митотического деления.

На нормальный ход процесса ранозаживления могут неблагоприятно воздействовать метаболические нарушения (диабет), нарушения реологических свойств крови и ее циркуляции, инфекционные заболевания, лечение кортикостероидами, антикоагулянтами и некоторыми антибиотиками.

Для полноценного заживления ран в фазах пролиферации и репарации необходимы затраты большого количества энергии и субстрата, получаемых за счет анаболических процессов. В условиях гипоксии высокопродуктивные процессы окислительного фосфорилирования замещаются реакциями гликолиза, что влечет за собой истощение запасов энергии и снижение скорости ранозаживления. Необходимым условием ускорения ранозаживления является повышенное обеспечение энергией.

Традиционные топические средства

В значительной степени успех ранозаживления зависит от применяемых средств местного воздействия. Однако нередко они выбираются эмпирически, при этом частота возникновения осложнений может достигать 70%.

Выбор продиктован классическим дерматологическим подходом к терапии ран — как можно быстрее закрыть тканевый дефект, любой ценой, в том числе и с формированием рубца. Исходя из этих положений, на практике используют различные виды наружной терапии: бактерицидные, антисептические, антибактериальные средства, кортикостероидные препараты, лекарственные формы репарантов. Поскольку основные звенья эволюции раны трактуются с позиций скрытой хронической аутоиммунной патологии, все существующие терапевтические мероприятия часто сводят к иммуносупрессивным воздействиям, то есть к применению стероидных препаратов. На наш взгляд, это недопустимо, так как при нанесении того или иного кортикостероидного средства в раневом очаге формируется стойкий спазм микрососудов кожи, что приводит к нарушениям тканевого обмена в уже и так поврежденной области.

Особую группу составляют репаранты, ускоряющие естественные процессы эпителизации: собственный эпидермис кожи пациента является самым лучшим покрытием раны и более всего способствует ее заживлению без образования рубца.

Однако скорость эпителизации при применении репарантов замедленная, в частности у солкосерила она составляет в среднем 30 дней. Таким образом, задача разработки новых высокоэффективных способов репарации остается актуальной.

Гипотеза и реальность результата

Какие задачи должно решать средство, обеспечивающее нормальное ранозаживление? Зная патогенез ранозаживления и патологического рубцевания, сформулировать ответ на этот вопрос несложно: такое средство должно обеспечивать ускорение заживления раневой поверхности, стимуляцию репаративных потенций кожи, профилактику вторичного инфицирования и предупреждение тяжелых осложнений, связанных с рубцеванием. Гораздо сложнее такое средство найти, разработки идут по разным направлениям. Одно из них связано с клеточными технологиями. Исследователи, работающие в этой области, опирались на хорошо известный факт: этапу эпителизации обязательно предшествует этап образования молодой зернистой соединительной ткани — грануляционной. Отсюда возникла рабочая гипотеза о возможном улучшении ранозаживления, если стимуляцию репаративного потенциала кожи, вызванную локальными повреждениями (например, косметологическими методиками), усилить дополнительным применением вещества, предсказуемо воздействующего на механизм формирования грануляционной ткани. При выборе основы препарата исходили из предположения, что, если в ее качестве использовать гелеобразующее вещество природного происхождения, это позволит избежать раздражения кожи и рубцового стягивания раны и уменьшить болевые ощущения.

Рис. 1. Пятые сутки эксперимента: дефект кожи не наблюдается, определяется очаг эпителизации до 2 см в диаметре

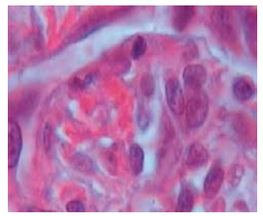

Рис. 2. Пятые сутки эксперимента: поверхность раны покрыта многослойным плоским эпителием, подэпителиально определяется лимфоплазмоцитарная инфильтрация. Окраска — гематоксилин Майера и эозин. Ув. х90

Рис. 3. Десятые сутки эксперимента: наблюдается полная эпителизация зоны раневого дефекта, развитие и рост числа волосяных фолликулов

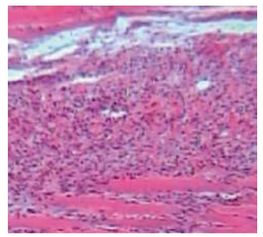

Рис. 4. Десятые сутки эксперимента: гистологическая картина свидетельствует об эпителизации раны с сохранением всех функционирующих структур. Окраска — гематоксилин Майера и эозин. Ув. х20

В новом ранозаживляющем средстве в качестве активного действующего начала использован лиофилизированный экстракт клеток куриного эмбриона. Как показали исследования, это вещество обладает способностью стимулировать миграцию и пролиферацию фибробластов, кератиноцитов, эндотелиальных и других клеток, активно участвующих в ранозаживлении, способствуя эпителизации и восстановлению эластичности тканей. Оно обладает мощным антимикробным эффектом: вступая во взаимодействие с рецепторным полем раны, проявляет активность в отношении грамположительных и грамотрицательных бактерий, а также грибов рода Candida и дерматофитов.

Основа ранозаживляющего средства — 2%-й раствор гидроксиэтилцеллюлозы, который представляет собой водорастворимый гель. При испарении воды (потере влаги) гель высыхает и при ее добавлении вновь набухает. Терапевтическая концентрация вещества сохраняется за счет гидрофильности основы, свойства активного вещества при этом не изменяются в силу его водорастворимости. Гидрофильная основа обеспечивает умеренный дегидратирующий эффект, уменьшает болевые ощущения. После нанесения ранозаживляющего геля на поврежденную кожу на ее поверхности образуется тонкая эластичная пленка, не допускающая стягивания поверхности раны — одной из причин грубого рубцевания.

Как действует ранозаживляющий гель на раневой процесс? В первую фазу ранозаживления он купирует воспалительные явления, ускоряет очищение раны за счет мощного антибактериального эффекта и индуцирующего влияния на гибель клеток. Во вторую и третью фазы препарат стимулирует процессы физиологичной репаративной регенерации: эпителизация раны происходит без образования соединительнотканного рубца с восстановлением функции поврежденного участка (о чем свидетельствует рост волосяного покрова).

Вещества, содержащиеся в экстракте клеток куриного эмбриона, активизируют окислительные метаболические процессы в клетке, находящейся в условиях дефицита энергии. В условиях гипоксии и/или недостатка субстрата, а также при повышенном потреблении энергии в процессе заживления и регенерации стимулирует энергетические процессы клеточного метаболизма.

Многочисленные контролируемые экспериментальные и клинические исследования показали, что ранозаживляющий гель способствует созреванию физиологичной, неизмененной грануляционной ткани, ускоряет процесс ранозаживления.

Это хорошо демонстрирует эксперимент, выполненный на 80 половозрелых кроликах-самцах. В первые сутки после нанесения ранозаживляющего геля на инфицированную рану мягких тканей животных раневой дефект сохраняет свои размеры (4±0,5 см в диаметре), вокруг раны сохраняется умеренная гиперемия кожи, стенки раны мягкие при пальпации, дно покрыто налетом фибрина, гной отсутствует.

На третьи сутки наблюдается значительное уменьшение размеров дефекта ткани (до 0,2–0,3 мм в диаметре), образование струпа бледно-серого цвета и вокруг него очага эпителизации до 2,5–3,0 мм в диаметре. Гиперемия и инфильтрация вокруг раны отсутствуют. При гистологическом исследовании в ране определяется рыхлая соединительная ткань с небольшой лейкоцитарной инфильтрацией, единичными укрупненными фибробластами, лимфоцитами, плазмоцитами, эозинофилами и моноцитами. Очаги пролиферации эндотелия сосудов без просвета, с многорядностью расположения ядер. На пятые сутки дефект кожи не наблюдается, определяется

очаг эпителизации до 2 см в диаметре[Рис. 1]. Микроскопически поверхность покрыта многослойным плоским эпителием, подэпителиально определяется лимфоплазмоцитарная инфильтрация[Рис. 2].

На 10–15-е сутки эксперимента констатирована полная эпителизация зоны раневого дефекта, развитие и рост числа волосяных фолликулов[Рис. 3]. Гистологически отмечается пролиферативная активность клеток фибробластического ряда, трубчатая пролиферация фибробластов и эндотелия сосудов. В подкожной клетчатке определяются неповрежденные нервные стволики, что соответствует гистологической картине эпителизации раны с сохранением всех функционирующих структур[Рис. 4].

В этом эксперименте ни у одного из животных, получавших плацебо, эпителизации не наблюдалось.

Исследования также подтвердили, что благодаря гелеобразующей биополимерной основе препарат не оказывает раздражающего действия на кожу и слизистые, не препятствует резорбции активных веществ. Важно, что реабсорбции самого средства в системный кровоток не наблюдается.

Что говорит косметологическая клиническая практика?

Ведение пациентов в постпроцедурный период — это один из основных факторов эффективности эстетической коррекции с применением методов, предусматривающих нарушение целостности кожи, таких как лазерная шлифовка и фракционный фототермолиз.

В нашей клинике ранозаживляющее средство применяется в течение трех лет после процедур фракционного фототермолиза, лазерного удаления новообразований кожи, лазерных шлифовок у пациентов разного возраста и типа кожи. Опыт, наш и коллег из других клиник, показал, что применение ранозаживляющего геля в ранний реабилитационный период после косметологических процедур любой степени инвазивности способствует сокращению фазы экссудации, более быстрому восстановлению кожи и заживлению без образования рубцов. Поясним на примере.

Исследования также подтвердили, что благодаря гелеобразующей биополимерной основе препарат не оказывает раздражающего действия на кожу и слизистые, не препятствует резорбции активных веществ.

Рис. 5. Вскрытая пациенткой киста быстро превратилась в трофическую язву. Заживление без рубца с полным восстановлением функции кожи. На фото — до и через один месяц

Пациентка А., 37 лет, обратилась в клинику по поводу язвы на правой щеке, которая, с ее слов, сформировалась после того, как она самостоятельно вскрыла «прыщик», — очевидно, что это была эпидермальная киста. Для ускорения заживления и предупреждения патологического рубцевания ранозаживляющий гель наносили на обработанный лазером участок кожи тонким слоем сразу после воздействия и далее два раза в день в течение одной недели.

Перед каждым нанесением геля кожу очищали от отмерших клеток, кровянистых выделений и сукровицы, а также — начиная со второй процедуры — от предыдущего слоя геля. Очищение кожи проводили ватным тампоном, смоченным термальной водой или мягким инертным тоником. Никаких средств, содержащих спирт, кислоты, марганец или какие-либо другие активные вещества, не использовали.

Наблюдения показали, что покраснение и отечность кожи уменьшались в первые сутки после процедуры[Рис. 5], также в течение нескольких дней очистилось дно язвы и обозначились грануляции.

В течение двух недель дно язвы приподнялось, одновременно с этим началась краевая эпителизация дефекта, которая закончилась его полным и безрубцовым закрытием спустя 1 месяц.

Заключение

Таким образом, клиническая косметологическая практика подтверждает теоретические прогнозы и результаты исследований: новый механизм влияния на ранозаживление ускоряет и нормализует процессы репарации кожи раневой поверхности, предупреждая развитие грубого рубцевания. В отличие от традиционных дерматологических средств, ранозаживляющий гель обеспечивает не только закрытие раны, но и хороший эстетический эффект. ○

Ранозаживление. 2:0 в пользу Цельгель

Давайте поговорим о регенерации и репарации — основных механизмах ранозаживления, как о процессе, которым мы хотим управлять. В том числе — с помощью ранозаживляющего средства Цельгель.

Cellgel®
ЦЕЛЬГЕЛЬ®
by Dr. Goltsov

Сергей Гольцов
патентообладатель ранозаживляющего средства Цельгель, заведующий кафедрой дерматовенерологии с курсом дерматоскопии, к.м.н., доцент

Ранозаживление и его основные компоненты

Ранозаживление — это процесс, который сопровождается либо промежуточными, либо окончательными результатами. И эти результаты выражаются в определенных критериях. Это уменьшение нежелательных явлений фазы экссудации, уменьшение отечности и гиперемии, профилактика инфекционных осложнений, создание оптимальных условий для процессов ремоделирования кожи, поддержание уровня ее увлажненности, обеспечение комфортности для пациента в период заживления, профилактика развития гиперпигментации кожи и самое главное, восстановление целостности кожи с минимальным образованием или отсутствием рубцовой ткани.

В клинической картине механизм репарации характеризуется двумя вариантами натяжения. Первичное натяжение происходит без нагноения и формирования межуточной ткани с последующим развитием линейного рубца, протекает в ранах с ровными и жизнеспособными краями, отстающими друг от друга не более чем на 1 см, при отсутствии раневой инфекции (пример — операционные раны).

Вторичным натяжением рана закрывается через нагноение с образованием видимой соединительной ткани и последующим развитием грубого рубца, имеет место при развитии раневой инфекции и наличии дефектов, не дающих сопоставления стенок раны.

Важно отметить, что заживление под струпом происходит без образования рубца при сохраненном ростковом слое и присутствии фибрина и форменных элементов крови.

I фаза — струп (кровяной сгусток), нейтрофилы и фибрин;

II фаза — деление клеток базального слоя, грануляционная ткань, макрофаги, фибробласты, вновь образованные капилляры;

III фаза — рубцовая ткань.

Параллелизм событий

Способность к восстановлению и ранозаживлению — это важнейшее свойство кожи, без которого она не смогла бы служить защитным барьером между организмом и внешней средой. Регенерация и репарация — это два параллельно работающих процесса. Регенерация характеризуется непрерывным обновлением эпидермиса за счет деления клеток базального слоя, а репарация направляет те же механизмы на устранение повреждения, но в разы интенсивнее!

Таким образом, механизмы репарации возникают как следствие повреждения при непрекращающемся процессе регенерации.

Процесс репарации характеризуется следующими фазами.

I фаза — сосудистые реакции, экссудация, отек, мокнутие, инфильтрация, выпадение фибрина и формирование очага повреждения.

II фаза — продукция коллагена, новообразование сосудов и главное — развитие грануляционной ткани! В молодом возрасте, до 12 лет, эта фаза начинается одновременно с первой, вот почему у детей крайне редко наблюдаются остаточные рубцы.

III фаза начинается с середины второй фазы, и чем старше человек, тем она «стартует» раньше и протекает одновременно со второй, длится до года, оставляя рубец.

Логика исследовательской позиции

Рубцы, как известно, следствие повреждения базальной мембраны. Поговорим о ней. Считается, что резервы человека — это резервы его стволовых клеток.

Стволовые клетки на базальной мембране делятся симметрично в себе подобные, которые остаются на мембране, и асимметрично в дифференцирующиеся клетки, в кератиноциты, которые начинают свой путь вверх, к поверхности кожи, в дальнейшем превращаясь в ороговевшие кератиноциты.

Но по другую сторону базальной мембраны, кроме всего прочего, есть так называемые нишевые клетки, которые при возникновении повреждения сигнализируют стволовым клеткам, когда, как и с какой скоростью им следует делиться. Происходит это через сигнальные молекулы небелковой природы.

Это ключевая область приложения наших усилий, если мы хотим управлять репарацией.

Состав и действие Цельгель

Цельгель — это лиофилизированный экстракт клеток куриного эмбриона на гелеобразующей биополимерной основе. Он стимулирует миграцию и пролиферацию фибробластов, кератиноцитов, эндотелиальных и других клеток, способствуя восстановлению эластичности тканей. Предназначен для наружного применения с целью усиления регенерации и трофики кожи. Показания к применению: взрослым и детям старше 3 месяцев для ускорения восстановления поврежденных тканей и их заживления без образования рубцов. Для лечения поверхностных и глубоких ожогов кожи различной степени, от повреждений кожи после лазерных процедур в косметологической практике до трофических язв (в том числе при хронической венозной недостаточности, облитерирующем эндартериите, сахарном диабете, рожистом воспалении); пролежней; длительно не заживающих ран (включая раны культи, раны при проведении аутодермопластики на участках лизиса и между прижившимся аутолоскутами кожи, а также остаточные раны на донорских участках); нарушений целостности кожи при травмах, хирургических и косметологических вмешательствах; обморожений; язв, развивающихся при введении цитостатиков; лечения и профилактики лучевого (радиационного) дерматита (в том числе при проведении поверхностной радиотерапии).

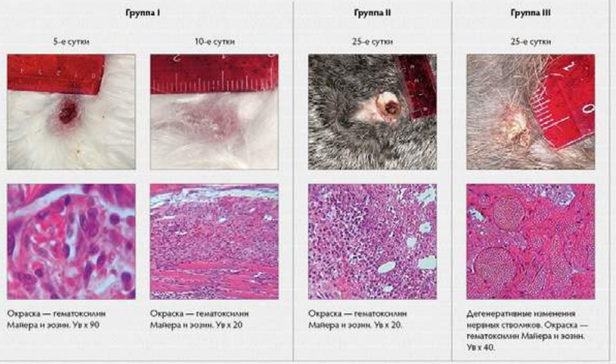

Исследования

Нами была получена убедительная с точки зрения доказательной медицины лабораторная и клиническая эффективность. Эксперимент был выполнен на 80 половозрелых кроликах-самцах. Всем животным под общим обезболиванием на спине по паравертебральной линии формировали инфицированные раны мягких тканей.

Для этого с помощью металлической пластины с внутренним диаметром кольца 2,0 см иссекали шкуру, полученный дефект обрабатывали 70% уксусной кислотой до получения некроза подкожной клетчатки и мышц. Через трое суток некротический струп удаляли механическим путем и в рану вносили 500 тыс KOE St. Aureus.

Лечение животных начинали через 5 суток после формирования инфицированной раны мягких тканей.

Животные были разделены на 4 группы: экспериментальная группа и три группы контроля (по 20 кролов в каждой). В экспериментальной группе в рану вносили Цельгель оригинального состава. После подсушивания и образования пленки из геля в течение 3–5 минут на рану накладывали сухую стерильную салфетку.

Во 2-й группе в рану вносили только основу геля без действующего вещества.

В 3-й группе лечение проводили традиционным методом в зависимости от фазы течения раневого процесса: в фазу воспаления применяли повязки с мазями на водной основе, в фазу регенерации и эпителизации — с мазями на жировой основе. В 4-й группе после обработки раствором Люголя и 3% раствором перекиси водорода на рану накладывалась сухая стерильная салфетка.

Результаты исследования

В 4-й группе на 5-й день развилась флегмона подкожной клетчатки, что привело к гибели животных. У оставшихся мы не смогли добиться закрытия раны к 25–30-м суткам эксперимента, и животные были выведены из эксперимента.

В 3-й группе, что лечили традиционно, закрытие раны произошло к 25-м суткам с формированием грубого соединительно-тканного рубца и гистологическим подтверждением дегенеративных изменений подкожной клетчатки, мышц и даже нервных стволиков.

У животных 2-й группы рана сохраняла свои размеры до 10-х суток эксперимента, при гистологическом исследовании определялся отек, лимфогистиоцитарная инфильтрация и также дистрофически-дегенеративные изменения подкожной клетчатки и мышечного слоя. Закрытие раневого дефекта к 25-м суткам эксперимента не состоялось. Как видно на фото, в это время рана все еще покрыта налетом фибрина, края и стенки раны плотные, хотя она и стала несколько меньше в диаметре.

Что касается экспериментальной группы, то на 1-е сутки раневой дефект сохраняет свои размеры (4±0,5 см в диаметре). Вокруг раны сохраняется умеренная гиперемия кожи, стенки раны мягкие при пальпации, дно раны покрыто налетом фибрина, гноя нет.

На 3-и сутки наблюдается уменьшение размеров дефекта ткани до 0,2–0,3 мм в диаметре, рана покрыта струпом бледно-серого цвета, вокруг располагается очаг эпителизации до 2,5–3,0 мм в диаметре. Гиперемия и инфильтрация вокруг раны не определяется. При гистологическом исследовании в ране определяется рыхлая соединительная ткань с небольшой лейкоцитарной инфильтрацией, единичными укрупненными фибробластами, лимфоцитами, плазмоцитами, эозинофилами и моноцитами. Очаги пролиферации эндотелия сосудов без просвета, с многорядностью расположения ядер.

На 5-е сутки дефект кожи отсутствует, определяется очаг эпителизации до 2 см в диаметре. Микроскопически поверхность покрыта многослойным плоским эпителием, подэпителиально определяется лимфоплазмоцитарная инфильтрация.

На 10-е сутки эксперимента констатирована полная эпителизация раневого дефекта с его оволосением. Гистологически отмечается пролиферативная активность клеток фибробластического ряда, трубчатая пролиферация фибробластов и эндотелия сосудов. В подкожной клетчатке определяются неповрежденные нервные стволики, что соответствует гистологической картине эпителизации раны с сохранением всех функционирующих структур.

Результаты применения Цельгель

Пациентка самостоятельно вскрыла эпидермальную кисту, которая довольно быстро превратилась в трофическую язву с подрытыми краями. Глубина язвы настолько была велика, что при надавливании шпателем на ее дно существовала опасность прободения в полость рта. Через месяц видим полное восстановление структуры и функций кожи, о чем свидетельствуют устья волосяных фоликулов, наблюдаемых на правом снимке. Роль струпа, который мы отмечали как первую важную деталь, выполнил как раз гелеобразующий полимер, который удерживает в своей структуре основное действующее вещество — экстракт клеток куриного эмбриона, компоненты которого взаимодействуют с нишевыми клетками, находящимися под базальной мембраной. И несмотря на то, что здесь наблюдаются объективные признаки ее повреждения, нишевые клетки присутствующие с краев раны и имеющие потенцию к ранозаживлению и репарации, — являются мишенью для Цельгель. На фото в центре видно, как рана с краев начала активно закрываться. Ее дно приподнималось, очищалось, дефект уменьшался в размерах и спустя месяц закрылся полностью.

Вскрытая пациенткой киста быстро превратилась в трофическую язву, через месяц – полное восстановление структуры и функций кожи, о чем свидетельствуют устья волосяных фолликулов

А вот другой случай. Врач спортивной команды нанес спортсмену разогревающую мазь под полиэтиленовый пакет. Сформировалась посттравматическая трофическая язва вследствие химического ожога. Как видим, имели место две язвы, покрытые фиброзным дном. Действуя как катализатор грануляционной активности, Цельгель растворил фиброзное дно, благодаря чему стало видно на фоне формирующейся грануляционной ткани, влагалище сухожилия. Снимки сделаны с периодичностью 1 раз в семь дней. Грануляциями заполняется дно крупной язвы, язва поменьше эпителизируется активнее. Но, основная язва также покрыта грануляциями, закрываясь в полной мере и демонстрируя только остаточный рубчик.

Постлучевая трофическая язва на спинке носа. Ракурс показывает, что восстановление происходит не только с восстановлением структуры спинки носа, но и с восстановлением его функциональных свойств, покрывающего его эпидермиса. Очевидно, что эта оставшаяся корочка, отойдет самостоятельно, и пациент не обнаружит остаточных явлений после довольно серьезного травматического повреждения от применения близкофокусной рентгенотерапии базальноклеточного рака кожи.

Этот случай эффективности Цельгель после лазерного удаления интрадермального пигментного невуса наиболее будет интересен тем коллегам, кто работает с пигментными невусами. Дерматоскопически видно, что это интрадермальный пигментный невус подбородка, а значит, доктору необходимо провести более глубокое удаление с повреждением базальной мембраны. Применяя Цельгель после процедуры удаления, видна высокая эффективность спустя 7, 14 дней и месяц, подтвержденная дерматоскопически. Произошло не только восстановление глубоких отделов эпидермиса, дермы, но и восстановление сосочков волосяного фолликула.

Цельгель запускает репаративные процессы даже при самых глубоких повреждениях кожи

Цельгель эффективен и при более серьезных вмешательствах. Вот результаты его применения после пластических операций. Фото до начала использования (шов в подмышечной впадине после маммопластики) и через полгода — слабо заметный тонкий рубчик.

Протокол нанесения Цельгель после лазерной шлифовки, DOT-терапии, фракционного фототермолиза

1. Нанесение геля одним слоем сразу после лазерной обработки кожи.
2. Далее Цельгель наносится 2–3 раза в день на обработанную лазером площадь кожи. Предварительно кожа очищается от предыдущего слоя, отмерших клеток и возможных кровянистых выделений и сукровицы ватным тампоном, смоченным термальной водой или мягким инертным тоником.
   ВАЖНО! Тоник должен быть без спирта, кислот и каких-либо других активных веществ. Для увлажнения кожи с Цельгель параллельно можно распылять на лицо термальную воду.
3. Через сутки после процедуры можно очищать кожу, умываясь мягким очищающим средством. Продолжительность применения: 3–4 дня до заживления раневой поверхности.
4. В период отшелушивания кожи применение Цельгель нецелесообразно.

Протокол нанесения Цельгель после лазерного удаления

1. Нанесение Цельгель сразу после удаления.
2. Рекомендуется не закрывать обработанную поверхность. Это отрицательно отразится на действии Цельгель.
   ВАЖНО! Одновременно не наносить раствор марганца или другие средства. По возможности не закрывать обработанную площадь. Коже необходимо дышать, также повязка снижает восстанавливающий эффект Цельгель. При необходимости возможно применение только дышащих повязок.
3. Дальнейшее нанесение: 2–3 раза в день до полного заживления с соблюдением всех других рекомендаций после лазерного удаления: исключение контакта с водой; запрет на посещение бани, сауны, бассейна; исключение травматизации.

Протокол нанесения Цельгель после хирургических вмешательств

1. Нанесение геля на швы начинают на вторые сутки после операции.
2. Гель наносится 2–3 раза в день. Предварительно кожа вокруг и по возможности швы очищаются от предыдущего слоя и сукровичного, отделяемого стерильной марлевой салфеткой, смоченной в физиологическом растворе, сформированные сухие корки не удаляют.
   ВАЖНО! Нельзя применять перманганат калия, перекись водорода, спирт, кислоты и хлоргексидин (либо какие-то другие активные вещества) для предварительной обработки швов. Для увлажнения окружающей швы кожи можно наносить сыворотку для восстановления, заживления и питания кожи (содержащую витамины и препарат серы), например, Poly-Vitamin Serum iS Clinical.
3. Рекомендуется не закрывать обработанную поверхность, так как повязка снижает заживляющий эффект Цельгель, для которого требуется поступление кислорода.
4. Избегать контакта с водой; запрет бани, сауны, солярия, бассейна для исключения травматизации.
5. Продолжительность применения — до полного заживления (первичным натяжением). В период после отхождения корок применение Цельгель нецелесообразно.

Клинический случай

Пациентка Е. обратилась в клинику с жалобами на неровность кожи в области щек, аба и скул, сформированные атрофические рубчики.
В анамнезе — акне. Цель проведения процедуры — выравнивание рельефа кожи, сглаживание неровностей.
Процедура проводилась аппаратом UltraPulse фирмы Lumenis на следующих параметрах: насадка Active FX с режимом CPG, форма/размер/плотность — 3/5/5, энергия импульса — 150 мДж, частота — 175 Гц.
Анестезия — общий кратковременный наркоз — «Диприван» (внутривенно). Вернулась в обычный режим уже через 7 дней.
Для ускорения заживления и предупреждения рубцевания ранозаживляющий гель наносили на обработанный лазером участок кожи тонким слоем сразу после воздействия и далее согласно протоколу.
Перед каждым нанесением геля кожу очищали от отмерших клеток, кровянистых выделений и сукровицы, а также, начиная со второй процедуры, от предыдущего слоя геля.
Очищение кожи проводили ватным тампоном, смоченным термальной водой или мягким инертным тоником. Никаких средств, содержащих спирт, кислоты, марганец или какие-либо другие активные вещества, не использовали.
Наблюдения показали, что покраснение и отечность кожи уменьшались в первые сутки после процедуры.
После процедуры пациентка отмечает значительное сглаживание неровностей кожи, до этого получала четыре процедуры с использованием другого лазера с менее удовлетворительным результатом. Довольна результатом. ○

За период активного использования Цельгель, в том числе в NEO-Clinic, сформирована серия протоколов. В частности, Цельгель уменьшает восстановительный период и улучшает качество кожи после проведения фракционного омоложения кожи лица

На следующий день после процедуры

Через неделю после процедуры

Параллельные миры

Параллельные миры существуют не только в произведениях писателей-фантастов. В медицине, в косметологии их тоже можно найти. В этой статье мы поделимся теми аналогиями, которые увидели, посетив завод Lumenis в Израиле. Оказалось, что у нас много общего с израильскими разработчиками.

Елена Гольцова

к.м.н., генеральный директор
GG medical corporation, главный косметолог
департамента здравоохранения
Тюменской области

Сергей Гольцов

патентообладатель
ранозаживляющего средства Цельгель,
заведующий кафедрой дерматовенерологии с курсом
дерматоскопии, к.м.н., доцент

Каждый прибор живой, а в каждом открытии — частичка души его автора

Сама физическая природа человека является результатом его духовной активности. Очевидно, что все наблюдаемое нами есть лишь внешнее проявление внутренних субъективных энергий. А значит, ученый-изобретатель имеет дело не только со следствиями мыслительного процесса, окончившегося чьим-то открытием, но и сам генерирует тонкие энергии, материализуя их в конкретные приборы и лекарства. Смотрите, как много общего между израильскими учеными и производителями и нашими.

Израиль — страна, находящаяся в состоянии войны несколько десятилетий. Однако здесь работает завод, выпускающий самые лучшие лазеры для медицины и, в частности, для косметологии.

UltraPulse от Lumenis (Израиль — США) — это уникальный аппарат, у которого нет аналогов среди лазеров, используемых для фракционной абляции и традиционной CO_2-шлифовки. К слову, это самый мощный из существующих CO_2-лазеров и единственный аппарат, работающий в ультраимпульсном режиме. Чем же обусловлена эта уникальность? Посетив производство, мы поняли: его делают вручную, вдыхая душу в каждую деталь, — абсолютное творчество форм при одновременном использовании ультрасовременных технологий и высшего уровня стандарта качества делает этот высокотехнологичный прибор живым.

России тоже было несладко последние три десятка лет. Однако и здесь, оправдывая слова М. В. Ломоносова о том, что Сибирью будет прирастать могущество России, в одной тюменской лаборатории создано ранозаживляющее средство не имеющее аналогов в мире.

«Цельгель» (Cellgel) — в качестве активного действующего начала в этом ранозаживляющем средстве использован лиофилизированный экстракт клеток куриного эмбриона. Это ли не жизнь? Да, тюменским ученым удался ксеногенный перенос биологических свойств, и результатом этого стал гель, активно воздействующий на миграцию и пролиферацию фибробластов, кератиноцитов, эндотелиальных и других клеток, активно участвующих в ранозаживлении, способствуя эпителизации и восстановлению эластичности тканей.



Коллективный разум всегда выигрывает

В окружающем нас мире кроме энергетических волн существуют информационные. Есть теория, согласно которой информационные волны, пронизывая всю Вселенную, переносят мысли и чувства людей, создавая единое информационное поле. Человек, имеющий доступ к этому информационному полю, может получить ответ на любой вопрос, который его волнует, но, правда, при условии, что ему действительно это важно знать, и если помыслы его предельно искренни. Согласно этой теории, мысль человека материальна и оказывает непосредственное влияние на окружающих его людей и все живое вокруг. В этом смысле хочется отметить, что открытия не делает один человек. Как правило, это результат работы целого коллектива, и это хорошо иллюстрируют увиденные нами очередные параллели.

«Освещать путь будущим технологиям, которые помогут улучшить жизнь!» — таков основной принцип компании Lumenis с 1996 года. Компании, что является признанным лидером в области разработки и производства хирургических лазеров и технологий, основанных на лазерах.

Lumenis в переводе с латыни означает «свет жизни», подчеркивая важность света, который является основой технологий, направленных на улучшение жизни.

Новаторские технологии компании обоснованы тщательными клиническими исследованиями во всех сферах медицинской помощи.

Только в аппаратной косметологии Lumenis является первопроходцем и глобальным лидером в области лазерной эпиляции, CO_2-шлифовок и IPL-технологий. Аппараты компании получили рекордное количество одобрений FDA, рекомендаций к использованию ведущими специалистами, что, как понимаете, получить непросто.

Фото 1. Мастер-стеклодув вкладывает свою душу в изготовление основной детали лазера — стеклянной трубы, по которой будет проходить импульс света

Фото 2. 14 лет ушло на то, что ранозаживляющее средство уместилось в маленьком флаконе

«+1 Жизнь» — именно с таким девизом в 2008 году было создано научно-производственное объединение «Тюменькриобанк» для реализации научных проектов в области биомедицинских и клеточных технологий. В составе объединения — научно-исследовательская лаборатория, производственный цех, виварий и криохранилище биологического материала.

Поскольку в настоящее время все больше внимания ученых и клиницистов привлекают процессы межклеточного взаимодействия, то основным объектом изучения ученых НПО «Тюменькриобанк» стала кожа человека. Представляя собой самую крупную барьерную ткань, кожа идеальна как модель изучения эффективности применения клеточных технологий.

Результаты испытаний на кроликах и добровольцах, участвовавших в клинических испытаниях, завершились получением патента ФИПС РФ на ранозаживляющее средство «Цельгель», применение которого подтверждено Протоколом испытаний № 594-12П/7-НТ от 24.12.2012 и Декларацией Таможенного союза о соответствии № ТС RU Д-RU. АЛ14. В. 03012 от 25.12.2012.

Развитие научно-технического прогресса подразумевает связь наук. UltraPulse и «Цельгель» — пример эффективности параллелей из физики и биологии в практической медицине.

3

4

Самые яркие события происходят на стыке научных направлений

Развитие научно-технического прогресса подразумевает связь наук, в нашем случае — лазерный прибор UltraPulse от компании Lumenis и «Цельгель» от НПО «Тюменькриобанк» как пример эффективности параллелей физики и биологии в практической медицине для получения наибольшей эффективности во благо пациента.

Что означает слово лазер? Аббревиатура английского выражения Light Ampflication by Stimulated Emission of Radiation, что означает «усиление света вынужденным излучением». По сути представляет собой устройство по преобразованию энергии (электрической, световой, химической, тепловой) в энергию электромагнитного излучения оптического диапазона.

Все началось в 1916 году, когда Альберт Эйнштейн предсказал явление вынужденного излучения — физической основы любого лазера. А в 1960 году Теодор Мейман продемонстрировал первый оптический лазер на рубиновом кристалле.

Сегодня UltraPulse обладает непревзойденными преимуществами перед другими CO_2-лазерами благодаря своим уникальным свойствам:

- в 6 раз мощнее, чем другие CO_2-лазеры;
- в 4 раза глубже, чем любой другой CO_2-лазер (глубина абляции до 4 мм);
- в 2 раза быстрее, чем большинство CO_2-лазеров;
- обеспечивает 240 Ватт мощности на ткань и 225 мДж энергии на импульс
- работает в ультраимпульсном режиме для оптимального соотношения абляции и коагуляции;
- имеет 34 одобрения FDA для дерматологии, косметологии и пластической хирургии.

Фото 3. Криохранилище Научно-производственного объединения Тюменькриобанк

Фото 4. Завод Lumenis в Израиле

Гипотеза о возможной ксеногенной стимуляции репаративных процессов в коже, 14-летний научный поиск, начавшийся с исследования эмбриональной ткани животных и сопровождавшийся целым рядом исследований, завершились выделением экстракта эмбриональной ткани куриного эмбриона, который в последующем был адсорбирован на гидроксиметилцеллюлозе. Так появился «Цельгель», который уже сегодня реализуется в 27 регионах России и странах Таможенного союза.

Основа ранозаживляющего средства — 2%-й раствор гидроксиэтилцеллюлозы, который представляет собой водорастворимый гель. При испарении воды (потере влаги) гель высыхает и при ее добавлении вновь набухает. Терапевтическая концентрация вещества сохраняется за счет гидрофильности основы, свойства активного вещества при этом не изменяются в силу его водорастворимости. Гидрофильная основа обеспечивает умеренный дегидратирующий эффект, уменьшает болевые ощущения. После нанесения ранозаживляющего геля на поврежденную кожу на ее поверхности образуется тонкая эластичная пленка, не допускающая стягивания поверхности раны — одной из причин грубого рубцевания.

Как действует гель на раневой процесс? В основе действия лежит не заполнение тканевого дефекта, а стимуляция собственного росткового пула в ране. Способствуя заращению раневого дефекта, стимулирует возникновение и рост грануляций с последующей за этим эпителизацией, превышая скорость образования соединительной ткани.

В первую фазу ранозаживления он купирует воспалительные явления, ускоряет очищение раны за счет мощного антибактериального эффекта и индуцирующего влияния на гибель клеток. Во вторую и третью фазы стимулирует процессы физиологичной репаративной регенерации: эпителизация раны происходит без образования соединительнотканного рубца с восстановлением функции поврежденного участка (о чем свидетельствует рост волосяного покрова). Вещества, содержащиеся в экстракте клеток куриного эмбриона, активизируют окислительные метаболические процессы в клетке, находящейся в условиях дефицита энергии. В условиях гипоксии и/или недостатка субстрата, а также при повышенном потреблении энергии в процессе заживления и регенерации стимулирует энергетические процессы клеточного метаболизма.

Если бы параллели не были так эффективны, о них не стоило бы говорить

С конца XX века статус косметологии стал кардинально изменяться: из узко прикладной дисциплины она на наших глазах превращается в высоконаучную самостоятельную отрасль медицины. Невероятно быстро происходит внедрение в косметологию новых технологий с применением разных по агрессивности факторов воздействия на мягкие ткани. При этом по-прежнему актуальными остаются вопросы профилактики осложнений, прежде всего развития грубого рубцевания при применении инвазивных методов, ускорения репарации кожи и сокращения реабилитационного периода. Другими словами, проблемы ранозаживления.

Итак, две технологии, два результата встретились в условиях клинической медицины и последовательного практического применения.

Но как быстро утекает наше время и время нашей молодости, так и современные технологии развиваются в сторону повышения эффективности. В NEO-Clinic для сохранения здоровья и красоты пациентов трудится целое семейство лазеров Lumenis. Однако выраженное старение кожи, мелкие и глубокие морщины, расширенные поры, гиперпигментация, рубцы и шрамы — то, с чем сталкиваются врачи-косметологи постоянно, благодаря ультратонкому и мощному импульсу эффективно устраняется лазером UltraPulse, который, в отличие от других лазеров, формирует узкие и одновременно глубокие зоны абляции. В данном случае речь идет о фракционном термолизе, клинический эффект которого основан на механизме управляемого повреждения ткани и последующей ее репарации.

Процедура рекомендована пациентам с:

- мелкими и глубокими морщинами;
- выраженным старением кожи;
- расширенными порами;
- гиперпигментацией;
- рубцами и шрамами.

Клинический опыт убеждает, что имеющиеся в арсенале косметолога средства ранозаживления хоть и улучшают прогноз репарации тканей, но не всегда дают ожидаемый эффект, иногда вызывают у пациентов физический дискомфорт, ограничивают их социальную активность, нередко приводя к временному ограничению трудоспособности. Важно не только быстро заживить рану, но и сделать это с эстетической точки зрения правильно, без образования рубцов.

А как раз после процедуры фракционного термолиза пациенты желают избежать длительного периода реабилитации, не быть вырванными из течения своей социально активной жизни. Нам, докторам, со своей стороны, важно управлять процессом заживления, чтобы избежать образования рубцов и возникновения инфекционных осложнений. Поэтому после такой серьезной косметологической процедуры важно использовать средства, повышающие гарантию безрубцового ранозаживления. «Цельгель» отвечает требованиям реабилитационного периода после фракционного фототермолиза, эффективно уменьшая воспалительные явления и повышая качество жизни пациентов.

5

Фото 5. UltraPulse в 6 раз мощнее других лазеров CO_2

В значительной степени успех ранозаживления зависит от применяемых средств местного воздействия. Однако нередко они выбираются эмпирически, при этом частота возникновения осложнений может достигать 70%. Выбор продиктован классическим дерматологическим подходом к терапии ран — как можно быстрее закрыть тканевый дефект, любой ценой, в том числе и с формированием рубца. Исходя из этих положений, на практике используют различные виды наружной терапии: бактерицидные, антисептические, антибактериальные средства, кортикостероидные препараты, лекарственные формы

«Цельгель» — разработка, отвечающая всем требованиям к ранозаживлению. Его необходимо наносить сразу после лазерной обработки кожи одним слоем, а затем в течение 3–4 дней 2–3 раза в день.

Фото 6. Цельгель наносится тонким слоем на раневую поверхность

репарантов. Поскольку основные звенья эволюции раны трактуются с позиций скрытой хронической аутоиммунной патологии, все существующие терапевтические мероприятия часто сводят к иммуносупрессивным воздействиям, то есть к применению стероидных препаратов. На наш взгляд, это недопустимо, так как при нанесении того или иного кортикостероидного средства в раневом очаге формируется стойкий спазм микрососудов кожи, что приводит к нарушениям тканевого обмена в уже и так поврежденной области.

Особую группу составляют репаранты, ускоряющие естественные процессы эпителизации: собственный эпидермис кожи пациента является самым лучшим покрытием раны и более всего способствует ее заживлению без образования рубца. Однако скорость эпителизации при применении репарантов замедленная, в частности у солкосерила она составляет в среднем 30 дней. Таким образом, задача разработки новых высокоэффективных способов репарации остается актуальной.

Применение ранозаживляющего геля после косметологических процедур любой степени инвазивности способствует сокращению фазы экссудации, быстрому восстановлению кожи и заживлению без образования рубцов.

Какие задачи должно решать средство, обеспечивающее нормальное ранозаживление? Зная патогенез ранозаживления и патологического рубцевания, сформулировать ответ на этот вопрос несложно: такое средство должно обеспечивать ускорение заживления раневой поверхности, стимуляцию репаративных потенций кожи, профилактику вторичного инфицирования и предупреждение тяжелых осложнений, связанных с рубцеванием. Гораздо сложнее такое средство найти, разработки идут по разным направлениям. Одно из них связано с клеточными технологиями. Исследователи, работающие в этой области, опирались на хорошо известный факт: этапу эпителизации обязательно предшествует этап образования молодой зернистой соединительной ткани — грануляционной. Отсюда возникла рабочая гипотеза о возможном улучшении ранозаживления, если стимуляцию репаративного потенциала кожи, вызванную локальными повреждениями (например, косметологическими методиками), усилить дополнительным применением вещества, предсказуемо воздействующего на механизм формирования грануляционной ткани. При выборе основы препарата исходили из предположения, что, если в ее качестве использовать гелеобразующее вещество природного происхождения, это позволит избежать раздражения кожи и рубцового стягивания раны и уменьшить болевые ощущения.

«Цельгель» — разработка, отвечающая всем требованиям к ранозаживлению. Его необходимо нанести сразу после лазерной обработки кожи одним слоем, а затем в течение 3–4 дней 2–3 раза в день на обработанную лазером площадь кожи. Предварительно кожа очищается от предыдущего слоя, отмерших клеток и возможных кровянистых выделений и сукровицы ватным тампоном, смоченным термальной водой и мягким инертным тоником. Очень важно не использовать для очищения обработанной лазером площади кожи тоники со спиртом, кислотами и другими активными веществами. В период отшелушивания кожи применение «Цельгеля» нецелесообразно.

При первом же нанесении косметического геля мы получим уменьшение покраснения и отечности кожи. Период заживления будет проходить более комфортно и будет сокращен в 2–3 раза, это позволит избежать образования рубцовой ткани и инфекционных осложнений.

И, что очень важно, «Цельгель» не имеет никаких противопоказаний, не вызывает осложнений и аллергических реакций. В исключительных случаях возможно небольшое жжение в области нанесения геля, но это будет означать только одно: средство активно начало работать, происходит реструктуризация дермы с нарастанием пула грануляций.

Ожидаем:

- сокращение периода реабилитации;
- профилактику инфекционных осложнений;
- комфортность для пациента в период заживления;
- уменьшение нежелательных явлений фазы экссудации (отечности, гипермии);
- поддержание уровня гидратации кожи;
- регенерацию без образования рубцовой ткани.

Возможные реакции? Реакция может и будет одна — быстрое восстановление кожи, заживление без рубцов. В исключительных случаях при первых применениях возможно небольшое жжение в области нанесения геля.

Как специалист работает с лазером и «Цельгелем»? Работа с «Цельгелем» после проведения фракционного фототермолиза осуществляется по разработанному протоколу.

Фото 7. Начинается процедура лазерного фракционного омоложения

Что получаем по факту:

- сокращение периода реабилитации;
- профилактику инфекционных осложнений;
- комфортность для пациента в период заживления;
- уменьшение нежелательных явлений фазы экссудации (отечности, гипермии);
- поддержание уровня гидратации кожи;
- регенерацию без образования рубцовой ткани.

Ожидания и результаты совпадают. Осложнений? Осложнений не наблюдалось. Какой эффект предусмотрен?

- кардинальные результаты — разглаживание средних и глубоких морщин и выравнивание кожи всего за одну процедуру;
- период реабилитации сокращен в 2–3 раза;
- процедура на лазере UltraPulse позволяет выравнивать даже очень глубокие рубцы и шрамы любого происхождения.

Ведение пациентов в постпроцедурный период — это один из основных факторов эффективности эстетической коррекции с применением методов, предусматривающих нарушение целостности кожи, таких как лазерная шлифовка и фракционный фототермолиз.

В нашей клинике ранозаживляющее средство «Цельгель» применяется в течение трех лет после процедур фракционного фототермолиза, лазерного удаления новообразований кожи, лазерных шлифовок у пациентов разного возраста и типа кожи. Опыт, наш и коллег из других клиник, показал, что применение ранозаживляющего геля в ранний реабилитационный период после косметологических процедур любой степени инвазивности способствует сокращению фазы экссудации, более быстрому восстановлению кожи и заживлению без образования рубцов. Это видно на примере.

Клинический случай

Пациентка Е. обратилась в клинику с жалобами на неровность кожи в области щек, лба и скул, сформированные атрофические рубчики. В анамнезе — акне. Цель проведения процедуры — выравнивание рельефа кожи, сглаживание неровностей.

Процедура проводилась на следующих параметрах: насадка Active FX с режимом CPG, форма/размер/плотность — 3/5/5, энергия импульса — 150 мДж, частота — 175 Гц.

Анестезия — общий кратковременный наркоз — «Диприван» (внутривенно). Вернулась в обычный режим уже через 7 дней.

Для ускорения заживления и предупреждения рубцевания ранозаживляющий гель наносили на обработанный лазером участок кожи тонким слоем сразу после воздействия и далее согласно протоколу.

Перед каждым нанесением геля кожу очищали от отмерших клеток, кровянистых выделений и сукровицы, а также, начиная со второй процедуры, от предыдущего слоя геля. Очищение кожи проводили ватным тампоном, смоченным термальной водой или мягким инертным тоником. Никаких средств, содержащих спирт, кислоты, марганец или какие-либо другие активные вещества, не использовали.

Наблюдения показали, что покраснение и отечность кожи уменьшались в первые сутки после процедуры.

После процедуры пациентка отмечает значительное сглаживание неровностей кожи, до этого получала четыре процедуры с использованием другого лазера с менее удовлетворительным результатом. Довольна результатом.

Фото 8. На следующий день (a) и через неделю (b) после процедуры

Вместо заключения

Таким образом, клиническая косметологическая практика показала эффективность сочетанного применения UltraPulse и «Цельгеля». Управляемое ранозаживление ускоряет и нормализует процессы репарации кожи раневой поверхности, предупреждая развитие грубого рубцевания и обеспечивая хороший эстетический эффект. ○

Сергей Гольцов

патентообладатель ранозаживляющего средства Цельгель, заведующий кафедрой дерматовенерологии с курсом дерматоскопии, к.м.н., доцент

Костоломова Е. Г.

заместитель генерального директора по клиническим и лабораторным исследованиям NEO-Clinic, генеральный директор НПО Тюменькриобанк, заведующая кафедрой клинической лабораторной диагностики с курсом проточной цитометрии, к. б. н.

Гольцова Е. Н.

к.м.н., генеральный директор GG medical corporation, главный косметолог департамента здравоохранения Тюменской области

Стрелин С. А.

заведующий отделением хирургии NEO-Clinic, хирург высшей категории, заведующий кафедрой пластической хирургии, доцент, к. м. н.

Гетьман А. Д.

заведующий отделением онкологии NEO-Clinic, онколог, хирург высшей категории, руководитель курса дерматоонкологии с основами дерматоскопии при кафедре дерматовенерологии, доцент, к. м. н.

Юрков А. С.

пластический хирург NEO-Clinic, хирург 1-й категории

Чеснокова М. З.

заведующая отделением косметологии NEO-Clinic, ассистент кафедры косметологии с курсом трихологии

Шемонаева О. А.

врач-косметолог NEO-Clinic, ассистент кафедры косметологии с курсом трихологии

Ран много, механизм заживления один

Несмотря на достижения молекулярной биологии, современный уровень развития тканевой инженерии и возможности лабораторного синтеза факторов роста клеток недостаточны для решения главной задачи. Проблема восстановления утраченного кожного покрова при заболеваниях и повреждениях различной этиологии остается актуальной во всем мире. Повреждения кожного покрова являются самыми частыми проблемами со здоровьем, влияющими не только на состояние кожи, но также на психику пациента и качество его жизни. Что есть в нашем арсенале, какие методики и конкретные препараты?

Большая проблема

В России ежегодно около 9 млн пациентов переносят оперативные вмешательства, большинство которых протекает с травмами кожных покровов. У 8,7 млн человек ежегодно регистрируют заболевания кожи и подкожной клетчатки (данные Центрального НИИ организации и информатизации здравоохранения МЗ РФ).

Говорить приходится не только о повреждениях кожи с малой тенденцией к заживлению. Как это может происходить, например, на фоне имеющихся нарушений реактивности кожи вследствие внешних или внутренних воздействий, по своей интенсивности выходящих за пределы адаптационных возможностей организма. Но и о так называемых «контролируемых» повреждениях после косметологических манипуляций, целью которых как раз и является стимуляция репаративных процессов в коже.

В любом случае конечной целью процесса ранозаживления является восстановление внешнего дефекта кожи. Однако естественный ход процесса может быть нарушен воздействием ряда неблагоприятных факторов. Так, в случаях обширных и глубоких ожогов, а также при раневых дефектах, обусловленных нарушением артериального или венозного кровообращения, в силу индивидуальных особенностей организм не способен самостоятельно завершить заживление раны.

Препараты I фазы

Так, при лечении в фазу I, когда рана характеризуется наличием некротических тканей и гнойного содержимого, сопровождается инфильтрацией краев и высоким уровнем бактериальной загрязненности, нарушением метаболических процессов, повышающих осмотическое давление в тканях, нарушением микроциркуляции в очаге воспаления, что приводит к развитию вторичного некроза, в этом случае могут быть применены средства и препараты соответственно обладающие противомикробным, противовоспалительным, умеренно анестезирующим и высокоосмолярным действием (звездочкой отмечены мази, созданные на жировой основе). Например:

- «Альгофин»* (ХФЗ «Красная звезда», Украина);
- «Аргедин»* (Bosnalijek, Босния);
- «Аргосульфан» 2% (Jelfa, Польша);
- «Дермазин» 1% (Lek, Словения);
- «Бактробан» (Smithkline Beecham, Великобритания);
- «Гентамицин»* («Балканфарма-Разград», Болгария; «Белмедпрепараты», Беларусь; «Нижфарм», ФАО «Ферейн», Россия; «Фармак», «Киевмедпрепарат», Украина);
- «Диоксиколь» («Нижфарм», Россия);
- «Ируксол-моно»* (Knoll, Германия);
- «Левомеколь» («Фармак», «Борщаговский ХФЗ», «Квантум-Сатис», «Красная звезда», Украина; «Нижфарм», Россия);
- «Левомицетин» («Дарница», Украина);
- «Левосин» (ХФЗ «Красная звезда», Украина);
- «Мадекассол»* (Syntex, Швейцария);
- «Метилурацил» («Дарница», Украина);
- «Мирамистин» («Дарница», Украина);
- «Мицитрацин» (Pharmacia&Upjohn, США);
- «Нитацид-Дарница» («Дарница», Украина);
- «Офлокаин-Дарница» («Дарница», Украина);
- «Пантестин-Дарница» («Дарница», Украина);
- «Синтомицин»* («Борщаговский ХФЗ», «Лубныфарм», ХФЗ «Красная звезда», Украина; «Нижфарм», Россия);
- «Стрептоцид»* («Борисовский ЗМП», Беларусь; «Галичфарм», «Борщаговский ХФЗ», «Квантум-Сатис», «Лубныфарм», Украина);
- «Фастин-1»* («Лубныфарм», Украина);
- «Фулевил»* («Борщаговский ХФЗ», Николаевская фарм. фабрика, Украина);
- «Хлорхинальдол-Дарница» («Дарница», Украина);
- «Эритромициновая мазь»* («Борщаговский ХФЗ», Украина; «Нижфарм», ФАО «Ферейн», Россия).

Продолжительность данной фазы составляет 2–3 дня. Повреждение сосудов в области раны нарушает нормальный путь поступления питательных веществ, вследствие чего активизируются процессы анаэробного гликолиза. Нарастающий ацидоз также способствует перемещению клеток воспаления и макрофагов из интактных капилляров в область раны. Отторжение разрушенных тканей, очистка раны осуществляются под действием фагоцитов и лизосомальных ферментов, а фибриноген, представленный в ране, полимеризуется в фибриновые нити и формирует струп, что является знаком окончания первой фазы раневого процесса.

Препараты II фазы

Пытаясь осуществить ранозаживление во II фазе раневого процесса, ряд производителей рекомендует нам, клиницистам, очищать рану от гнойно-некротического отделяемого серозного экссудата, уменьшать отек и инфильтрацию. Иными словами, создавать предпосылки для продуктивной части воспаления проявляющейся стимуляцией фагоцитоза и развитием грануляционной ткани, которая постепенно заполнит рану. Необходимое для этого антисептическое, противовоспалительное, обезболивающее, кератопластическое действие можно получить, применяя такие средства как:

- «Бетадин» (Egis, Венгрия);
- «Вундэхил»* («ЭЙМ», Украина);
- «Вулнузан»* (Sopharma, Болгария);
- Дерматоловая мазь* («Санитас», Литва; «Акрихин», Россия);
- «Карбодерм-Дарница»* («Дарница», Украина);
- «Траумель С»* (Heel, Германия);
- Прополисная мазь* (Apipol-Krakow, Польша);
- «Метилурацил-Дарница» («Дарница», Украина);
- Метилурациловая мазь* («Виола», «Киевмедпрепарат», «Фитофарм», «Фар-мак», Украина; Нижфарм, Россия);
- «Репарэф» («Белмедпрепараты», Беларусь);
- «Метилдиоксилин»* («Нижфарм», Россия);
- «Септалан»* (Chema-Elektromet, Польша);
- «Спасатель (форте)» * (Sanhelp, Дания);
- «Титриол-ОСТ»* («ОСТ-Фарм», Украина);
- «Этония мазь»* («Галичфарм», «Лубныфарм», Украина).

С началом этой фазы кровеносные капилляры начинают активно прорастать в область поражения. Фибробласты мигрируют из соседних здоровых тканей и синтезируют из коллагена и других соединительнотканных волокон высоковаскуляризированную грануляционную ткань. Нити фибрина с этого момента начинают рассасываться.

Препараты III фазы

Эпителизация раны и реорганизация рубца — признаки III фазы раневого процесса — требуют усиления кровообращения, обменных процессов и стимуляции регенерации тканей. Для этого рынок наружных средств дает доктору выбор:

- «Актовегин»* (Nycomed Austria, Австрия);
- «Солкосерил» (Solko basel, Швейцария);
- «Бепантен» (Roche AG, Германия);
- «Мефенат» («Фармак», Украина).

Репаративная фаза знаменуется рубцеванием раны, когда грануляционная ткань замещается пучками коллагеновых и других соединительнотканных волокон, параллельный ход которых обеспечивает стягивание их краев и начало формирования рубцовой ткани. Эпителизация происходит путем миграции эпителиальных клеток из краев раны с последующим утолщением эпителиального слоя за счет митотического деления.

При такой теоретической основе, при такой логической обоснованности назначений кажется по меньшей мере удивительным продолжающийся рост заинтересованности в создании новых ранозаживляющих средств.

Попытаемся разобраться, чего не хватает. Ответ близок. Часто на практике доктору не хватает обоснований выбора того средства, которое максимально удовлетворит ожиданиям и, главное, будет соответствовать фазе ранозаживления.

Кроме того, представленное изобилие осложняет выбор доктора еще и тем, что данные препараты можно разделить на мази на жировой или гидрофильной основе, по составу на монопрепараты или комбинированные. При этом основными недостатками препаратов на жировой основе являются плохое высвобождение лекарственной субстанции и проникновение ее в глубь тканей, нарушение оттока раневого содержимого и герметизация раны. При заживлении обширных или глубоких ран эти препараты необходимо комбинировать с другими средствами лечения.

Моно- или комбинированные препараты?

Мази на гидрофильной основе в виде монопрепаратов (аргосульфан, дермазин, солкосерил, бетадин) или комбинированных (левомеколь, левосин, нитацид, офлокаин и т. д.) работают прежде всего за счет создания осмотического равновесия (при наложении повязок между препаратом и поврежденной тканью) на продолжительное время (до 18–24 часов), которое предотвращает обезвоживание тканей раны; хорошее высвобождение активных компонентов из основы и их глубокое проникновение в ткани; способность связывать раневое содержимое, отдавая его в повязку. Недостатками монопрепаратов является однонаправленное действие (например, только антимикробное, или противовоспалительное, или дегидратирующее и т. д.), что опять же определяет необходимость применять дополнительные лекарственные средства.

Согласимся, преимуществом комбинированных препаратов является возможность одновременного воздействия на разные фазы раневого процесса (например, мазь левомеколь обладает противомикробным, противовоспалительным, обезболивающим, ранозаживляющим, гиперосмолярным действиями), но при этом начинает обладать и большим рядом побочных действий и не дает доктору понимания управляемости процессом ранозаживления.

Например, любую рану считают загрязненной или условно загрязненной, поскольку в момент повреждения

в нее проникает микрофлора (как благодаря микробной загрязненности предмета, образовавшего рану, так и микрофлоре, которая в норме присутствует на кожных покровах и слизистых).

Поэтому в первые сутки (до 4 дней) рекомендуют применять мази с противомикробным действием. Этим действием обладают мази, содержащие серебро (аргосульфан, дермазин), мази с антибиотиками широкого спектра действия (хлорамфеникол, гентамицина сульфат, неомицина сульфат, левомеколь, левосин, гентамицин, мицитрацин и др.), а также лекарственные препараты, содержащие сильный антисептик мирамистин (мирамистин, пантестин, метилурацил и др). Если рана загрязнена смешанной инфекцией (т. е. в содержимом раны высеваются не только бактерии, но и грибы), то рекомендуется применять мази с противогрибковым действием: пантестин, нитацид, мирамистин, бетадин.

Для того чтобы обосновать применяемое направленное противомикробное действие, необходимы дополнительные исследования. В свою очередь, это влечет за собой отсрочку начала лечения, в условиях, когда необходимо скорейшее начало стимуляции репаративных процессов. Когда необходимо ускорять появление грануляций, для увеличения гарантий заживления без рубца.

Проблема выбора также осложняется еще и тем, что если рана гиперемирована и отечна, то теоретически рационально использовать средства, обладающие гиперосмолярными свойствами (диоксиколь, аргосульфан, левосин, левомеколь, нитацид и др.). Они способствуют ускорению выведения из отечных тканей излишков жидкости (экссудата) с продуктами раневого метаболизма и притоку к очагу воспаления свежих клеточных элементов из кровеносного русла. Также в результате уменьшения отечности тканей снижается давление на чувствительные нервные окончания, создаются благоприятные условия для устранения микроциркуляторных нарушений. При этом гиперосмолярные мази не рекомендуется использовать длительно, так как они способны вызывать осмотический шок у неповрежденных клеток, а ранозаживление редко бывает молниеносным, не так ли?

Мази с «очищающим» эффектом (ируксол, септалан) применяют в случае необходимости очищения раны от омертвевших тканей и гнойного содержимого, не травмируя ее поверхность. Они способствуют быстрому очищению раны с последующей грануляцией и при этом не вызывают осмотического шока у здоровых клеток.

Когда рана уже практически очистилась от гнойного содержимого (на 5–7-й сутки лечения), рекомендуют применять мази, которые кроме противомикробного действия усиливают восстановление целостности поврежденных тканей, а также выстилают рану молодой грануляционной тканью. На этом этапе можно использовать следующие мази: бетадин, вундэхил, вулнузан, репарэф, прополисную мазь и др.

На сегодняшний день является бесспорным мнение, что любое ранозаживление — это комплекс мероприятий, направленных на все звенья патологического процесса с учетом индивидуальности каждого пациента и, конечно, этот процесс требует контроля и управления. Но при этом не обязательно, чтобы это были десятки ранозаживляющих мазей и средств. Возможности работать с компонентами, отвечающими на ожидания от ранозаживления, возможности сочетать их действия, а главное — удерживать принцип, при котором поврежденная ткань в каждый следующий момент времени будет получать необходимое с учетом индивидуальных особенностей кожи и фазы раневого процесса.

Описанные выше подходы подводят нас к мысли о разработках ткане-инженерных конструкций или живых эквивалентов кожи, включающих культивированные кератиноциты, дермальный эквивалент, состоящий из коллагена, гликозаминогликанов, ткане-инженерные конструкции на основе кератиноцитов, фибробластов и коллагеновой матрицы и др., которые ведутся параллельно во всех развитых странах мира. Все они характеризуются высокой стоимостью, длительностью изготовления (как минимум несколько недель), короткими сроками хранения (максимум несколько суток), сложностью процедуры приготовления и трансплантации, несовершенством законодательной базы регистрации. В конечном счете, не имеют широкого применения, доступности и универсальности использования для заживления ран различной этиологии.

Отсутствие 100%-го решения в ранозаживлении является одним из стимулов в развитии биотехнологий, позволяющим значительно расширить диапазон методов лечения. Одно из перспективных и обнадеживающих направлений — это применение новых технологий, в частности разработка органопрепаратов, обладающих способностью к нейтрализации и элиминации патогенных микроорганизмов, хорошо проникающих в рану и обладающих репаративными свойствами.

Сегодня мы видим не только изобилие способов стимуляции и поддержания ранозаживления и появление всё новых и новых средств и препаратов, обещающих закрыть рану быстро и эстетично. Также мы получаем рекомендации по их комплексному использованию в зависимости от применения в той или иной фазы раневого процесса.

Ранозаживление с Цельгель

Способность к восстановлению — это важнейшее свойство кожи, определяющее тенденцию на закрытие дефекта «любой ценой». Примечательно, что закрытие может быть с рубцом или без него. Традиционно заживление характеризуется двумя вариантами натяжения. Первичное натяжение происходит без нагноения и формирования межуточной ткани с последующим развитием линейного рубца, протекает в ранах с ровными и жизнеспособными краями, отстающими друг от друга не более чем на 1 см, при отсутствии раневой инфекции. Вторичным натяжением рана закрывается через нагноение с образованием видимой соединительной ткани и последующим развитием грубого рубца, имеет место при развитии раневой инфекции и наличии дефектов, не позволяющих сомкнуться стенкам раны. Процессы воспаления и гипоксии способствуют избыточной активации фибробластов, которые активно продуцируют коллаген, избыток которого может нарушать естественный процесс заживления и создавать некачественный рубец.

Как уже говорилось ранее, раневой процесс можно рассматривать как совокупность различных реакций организма, последовательно развивающихся в ране в ответ на повреждение тканей и чужеродные агенты. Средство Цельгель применяемое для местного лечения ран, разработано с учетом фазы течения раневого процесса и соответствует основным медико-биологическим требованиям, предъявляемым к аналогичным препаратам.

Действующее вещество средства Цельгель, полученное из экстракта клеток куриного эмбриона, характеризуется легкостью нанесения на кожные покровы при попадании в любую рану, взаимодействует с нишевыми клетками и со стволовыми клетками базального слоя, волосяного фолликула или эндотелия сосудов, действуя как катализатор грануляционной активности, стимулируя собственный ростковый пул в ране. Это дает основания говорить о направленной и обоснованной стимуляции безрубцового пути заживления. И, в отличие от мазей, не приводит к нарушению оттока раневого отделяемого и хронизации воспалительного процесса.

При применении Цельгель отмечается равномерное формирование соединительной ткани по всему дефекту. Эпителизация происходит успешно — эпидермис имеет все признаки дифференцировки, дистрофически не изменен. Подкожная жировая клетчатка в воспалительные процессы не вовлечена. Клинически всегда отмечается, что покраснение и отечность кожи уменьшаются в первые сутки после нанесения, происходит реструктуризация дермы с нарастанием пула грануляций, стимуляция миграции и пролиферации фибробластов, кератиноцитов, эндотелиальных и других клеток, способствуя восстановлению эластичности кожи, сокращению времени восстановления, при отсутствии риска появления осложнений. Можно с уверенностью говорить о том, что ранозаживляющее средство Цельгель «запускает» механизмы физиологической репаративной регенерации.

Эти явления можно наблюдать на ряде примеров использования Цельгель при заживлении ран различной этиологии.

Пример первый

Пациентка Д., 42 года, жалуется на поверхностные морщины, дряблость кожи шеи, «веснушки» на шее и области декольте, вертикальные складки в зоне декольте. Кожа тонкая, тонус снижен, подкожно-жировая клетчатка шеи и области декольте умеренно выражена, множественные поверхностные морщины кожи шеи, особенно заметные при поворотах шеи, две выраженные поперечные складки на коже шеи — «кольца Венеры», вертикальные умеренно выраженные складки между молочными железами. Диффузно на коже шеи и декольте светло-коричневые пятна диаметром 2–3 мм. Диагноз: хронологическое и фотостарение кожи шеи и декольте.

Для лечения возрастных изменений кожи и фотостарения шеи и декольте используется множество методов, все они могут быть взаимодополняющими и использоваться в комплексном лечении. Пилинги, биоревитализация, биоармирование, RF-лифтинг, ультразвуковой SMAS-лифтинг, фракционный фототермолиз кожи много лет находятся в арсенале косметологов для того, чтобы улучшить качество кожи, подверженной хроно- и фотостарению. Препараты для биоревитализации, биоармирования и параметры для аппаратных методик подбираются индивидуально, в зависимости от возраста, состояния и фототипа кожи. Кожа шеи и декольте является деликатной зоной, она истончается, теряет тонус, появляются морщины. Фракционный CO_2 фототермолиз позволяет очень эффективно и радикально убирать морщины, складки, пигментные пятна, улучшать качество и тонус, уплотнять, подтягивать кожу даже за одну процедуру.

Обычно для реабилитации после аблятивного фракционного CO_2 фототермолиза применяют гель «Куриозин», спрей «Пантенол», крем «Д-Пантенол», крем «Бепантен», крем «Бепантен Плюс» 3–5 раз в день 5–7 дней для обеспечения физиологических условий для заживления повреждений во 2-й и 3-й фазах раневого процесса. Пантенол быстро адсорбируется кожей и включается в процессы ранозаживления, стимулирует рост поверхностных слоев кожи. Ожидания от традиционной постпроцедурной реабилитации: уменьшение субъективных ощущений (зуд, жжение, стягивание обработанной кожи), сокращение фаз воспаления, предотвращение побочных эффектов и осложнений.

Ожидаемые результаты от фракционного CO_2 фототермолиза: сглаживание морщин, складок, улучшение качества и тонуса кожи, уплотнение, подтягивание кожи.

1.1

Фото 1. Сразу после процедуры фракционного фототермолиза — яркая гиперемия, отек в зоне шеи, декольте. Сразу нанесен Цельгель

1.2

Фото 2. На 3-й день после процедуры — отсутствие отека, легкая гиперемия, ярко-коричневые корки в зоне шеи, декольте

1.3

Фото 3. На 6-й день после процедуры — незначительная гиперемия, корок нет, локально расположены очаги гиперемии с сосудистым рисунком

1.4

Фото 4. На 30-й день после процедуры — улучшение текстуры кожи, сглаживание морщин

Протокол проведения процедуры

Аппарат фракционного CO_2 фототермолиза Ultra Pulse компании Lumenis (США): Active-FX, Energy = 70–60 J/см², Rate = 100 Hz, Pattern1 — Size5 — Density1, в режиме CPG.

В качестве реабилитационного лечения мы применяли Цельгель. Средство наносили 3 раза в сутки на протяжении 5 дней. Перед каждым нанесением геля участки обработанной лазером кожи очищались стерильными марлевыми салфетками, смоченными физиологическим раствором. Дополнительно с 4-го дня пациентка наносила крем «Бепантен» 2 раза в сутки для смягчения кожи и уменьшения чувства стягивания в течение 4 дней.

В результате применения Цельгель мы получаем уменьшение покраснения и отечности уже к концу второго дня после процедуры. Корки с кожи шеи сошли на 5-й день, с зоны декольте — на 6-й.

Применение Цельгель обеспечило более быстрое заживление и снизило к минимуму риск рубцевания кожи после проведения процедуры фракционного CO_2 фототермолиза.

Пример второй

Пациентка Л., 40 лет. Обратилась с жалобами на «дряблость» кожи шеи и декольте, «морщины сна» области декольте. При осмотре — кожа тонкая, тонус и тургор кожи снижены, умеренно выраженная подкожно-жировая клетчатка, видимые поперечные морщины области шеи, дермальные поперечные и продольные морщины и складки области декольте. Диагноз: хронологическое старение кожи шеи и декольте.

Ожидаемые результаты от лечения: от процедуры фракционного CO_2 фототермолиза ждем сглаживания морщин, складок, улучшения качества и тонуса кожи, уплотнения, подтягивания кожи даже за одну процедуру.

2.1

2.2

2.3

2.4

Фото 1. Сразу после процедуры — яркая гиперемия, отек в зоне шеи, декольте. Сразу нанесен Цельгель

Фото 2. На 1-й день после процедуры — отсутствие отека, легкая гиперемия, ярко-коричневые корки в зоне шеи, декольте

Фото 3. На 5-й день после процедуры — незначительная гиперемия, корки местами

Фото 4. На 8-й день после процедуры — отсутствие корок, незначительная гиперемия с сосудистым рисунком

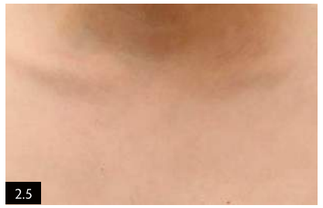
2.5

Фото 5. Через 1,5 месяца после проведения процедуры — сглаживание морщин, улучшение текстуры кожи

Протокол процедуры

Аппарат фракционного CO_2 фототермолиза Ultra Pulse компании Lumenis (США), используемый сканер Active FX, используемые параметры: Energy 50 mJ, Density 2, Rate 75 Hz., 5% крем «Эмла» для аппликационной анестезии.

Для постпроцедурного восстановления мы применяли Цельгель в монотерапии. Средство наносили 3 раза в сутки на протяжении 5 дней. Перед каждым нанесением геля участки обработанной лазером кожи очищались стерильными марлевыми салфетками, смоченными физиологическим раствором.

Применение Цельгель позволило нам уменьшить покраснение и отечность к концу второго дня после процедуры. Корки с кожи шеи сошли на 6-й день, с зоны декольте — на 8-й.

Результаты сочетанного применения фракционного CO_2 фототермолиза с целью омоложения и Цельгель: более быстрое заживление, чем при традиционных средствах для реабилитационного периода, минимизация рисков рубцевания кожи после процедуры, профилактика риска присоединения «вторичной» инфекции.

Пример третий

Пациентка К., 44 года, с жалобами на избыток кожи верхних век в течение последних 3 лет, косметологический уход неэффективен. Операций, хронических заболеваний нет. Диагноз: птоз кожи верхних век.

Ожидаемые результаты от традиционного лечения в постпроцедурный период: отхождение корок на 5 день, что иногда приводит к травматизации шва, едва заметный рубец через полгода в виде тонкой белой полоски.

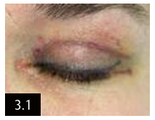
3.1

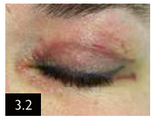
3.2

3.3

Фото 1. Сразу после выполнения процедуры лазерной блефаропластики. Швы, покрытые корками вследствие термического воздействия лазером. Отек

Фото 2. Сразу после снятия швов после процедуры лазерной блефаропластики (на 7-й день). Тонкая линия вновь образованного рубца. Легкий отек. Легкая гиперемия

Фото 3. Осмотр на 10-й день после проведения процедуры — тонкая светлая линия вновь образованного рубца. Отсутствие отека. Отсутствие гиперемии

Протокол процедуры

Лазерная блефаропластика верхних век с использованием в постпроцедурном периоде средства Цельгель.

Нанесение Цельгель начали со 2-х суток после операции и далее 2 раза в день. Предварительно кожа аккуратно очищалась стерильной марлевой салфеткой, смоченной в физиологическом растворе. Применялся гель на протяжении 7 дней.

В результате постпроцедурного восстановления с Цельгель в сравнении с применением традиционной постпроцедурной терапии нами выявлены следующие преимущества: корки держатся дольше (примерно на двое суток, то есть до 7 дней), за счет поддерживания защитной пленкой от геля — это позволяет меньше травмировать швы при снятии корок.

Использование средства после лазерной блефаропластики позволяет иметь после снятия швов меньшую отечность и меньшую гиперемию. Цельгель ускоряет заживление послеоперационных швов, усиливая регенерацию, и позволяет добиться высоких эстетических результатов

Пример четвертый

Пациентка О., 42 года, с жалобами на избыток кожи нижних век с провисанием в виде мешков. Указанные жалобы в течение нескольких лет, косметологический уход неэффективен. Диагноз: птоз кожи нижних век.

Рекомендуется оперативное лечение. Лазерная или обычная блефаропластика. Лазерная характеризуется наличием более выраженного раневого процесса из-за обугливания краев раны.

Стандартное лечение: обычно рекомендуется обрабатывать швы 40%-м раствором спирта.

Ожидаемые результаты от традиционного лечения в постпроцедурный период: отхождение корок на 5-й день, что иногда приводит к травматизации шва, едва заметный рубец через полгода в виде тонкой белой полоски.

Протокол процедуры

Лазерная блефаропластика верхних век, с использованием в постпроцедурном периоде средства Цельгель.

Наносили Цельгель на 2-й день после операции и далее 2 раза в день. Предварительно кожа аккуратно очищалась

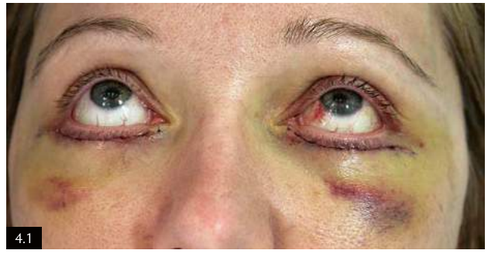
4.1

Фото 1. Сразу после выполнения процедуры лазерной блефаропластики. Швы, покрытые корками вследствие термического воздействия лазером. Отек. Гематомы

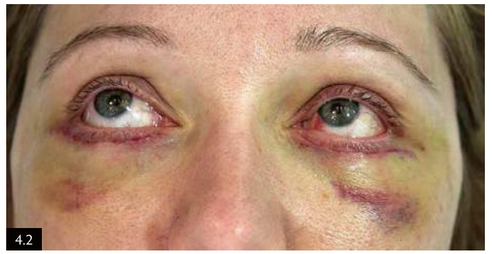
4.2

Фото 2. Сразу после снятия швов после процедуры лазерной блефаропластики (на 7-й день). Тонкая линия вновь образованного рубца. Легкий отек. Легкая гиперемия. Гематомы

5.1

Фото 1. На 1-й день получения травмы. Появление пузыря, наполненного прозрачным содержимым

5.2

Фото 2. На 1-й день начала применения Цельгель. Вскрытие пузыря. Нанесение плотным слоем Цельгель

5.3

Фото 3. На 12-й день применения Цельгель. Отхождение корок. Полная эпителизация раны. Гиперемия

5.4

Фото 4. На 30-й день после получения травмы. Отсутствие гиперемии. Заживление без образования рубца

стерильной марлевой салфеткой смоченной в физиологическом растворе. Применялся гель на протяжении 7 дней.

В результате постпроцедурного восстановления с Цельгель в сравнении с применением традиционной постпроцедурной терапии нами выявлены следующие преимущества: корки держатся дольше (примерно на 2-е суток, то есть до 7 дней), за счет поддерживания защитной пленкой от геля — это позволяет меньше травмировать швы при снятии корок.

Использование средства после лазерной блефаропластики позволяет иметь после снятия швов меньшую отечность и меньшую гиперемию. Цельгель ускоряет заживление послеоперационных швов, усиливая регенерацию, и позволяет добиться высоких эстетических результатов.

Пример пятый

Пациент С., 40 лет. Наступил коленом в жидкий азот, который в свободном виде находился на полу, простоял около 30 секунд. Диагноз: локальное отморожение, II ст.

Стандартное лечение: при 2-й стадии отморожения кожа пузырей и вокруг них обрабатывается спиртом, пузыри вскрываются, эпидермис удаляется. Накладывают повязки с мазью «Левомеколь», с 1%-м раствором йодопирона через день. По снятии повязки переходят на физиотерапевтические процедуры. Для профилактики инфекции вводят антибиотики (пенициллин по 2 000 000 ЕД 4 раза в сутки, стрептомицин по 500 000 ЕД 2 раза в сутки). Ожидаемые результаты от традиционного лечения: восстановление в течение 2 недель.

Протокол процедуры

Нами в качестве постпроцедурной терапии применялся Цельгель в монорежиме. Наносить Цельгель начали на 2-й день после операции 2 раза в день. Предварительно кожа аккуратно очищалась стерильной марлевой салфеткой, смоченной в физиологическом растворе. Сверху наносилась стерильная марлевая повязка. Применялся гель на протяжении 7 дней.

В результате применения Цельгель мы выявили следующие преимущества. Сформировалась корка на 5-й день после начала применения геля. Корка защищала от травматизации рану, что позволило получить хорошие грануляции и, как следствие, более быстрое заживление.

Таким образом, применение Цельгель в монорежиме способствовало восстановлению повреждения за 12 дней без формирования рубцовой ткани.

Пример шестой

Пациент Г., 5 месяцев. Травма за час до обращения, ожог горячей водой. Показание к пересадке кожи на 3–4-й неделе. Диагноз: термический ожог нижних конечностей, стоп I–II-IIIA-IIIБ степени S-6% (2 см²).

Традиционное лечение: перевязки под наркозом. Применяется под повязки мазь «Левомеколь», раневые покрытия «Бронолинд Н», растворы йодопирона 1%, крем «Дермазин», мазь «Эбермин». Ожидаемые результаты от традиционного лечения: средний срок эпителизации II степени 10–14 дней. Средний срок эпителизации IIIA степени и формирование грануляций составляет 21 день. Ожоговые раны IIIБ могут требовать оперативного лечения (аутодермопластика), сроки возможной самостоятельной эпителизации — более 30 дней.

В лечении мы используем Цельгель. Нанесение Цельгель осуществлялось под стерильные марлевые повязки, перевязки выполнялись через день. За время лечения выполнено 10 перевязок.

В результате происходит эпителизация ожоговых ран II степени за 7 дней, что быстрее, чем при традиционном лечении. В области ожоговых ран IIIA степени сформировался тонкий струп, светло-коричневого цвета, секвестрация которого произошла на 7–10 день, эпителизация ожоговой раны IIIA степени и формирование грануляций произошло на 15-й день, что также меньше стандартных сроков при традиционном лечении. На 19-й день лечения ожоговые раны IIIБ степени эпителизировались за счет краевой эпителизации.

Фото 1. Первая перевязка под наркозом

Фото 2. 3-я перевязка (на 7-й день). Полная эпителизация II ст., начало эпителизации III ст., начало секвестрации струпа IIIб ст.

Фото 3. 9-я перевязка (на 19-й день). Эпителизация IIIб ст.

Фото 4. На 6-й месяц. Сформировался мягкий, эластический рубец, не ограничивающий функцию стопы

Таким образом, применение Цельгель позволило получить более быструю эпителизацию ран; формирование в области ожоговых ран IIIA и IIIБ степени в течение 6 месяцев мягкого, эластического рубца, не ограничивающего функцию стопы; отсутствие зуда в области восстановленного эпидермиса ребенка, исключить необходимость проведения аутодермопластики.

Пример седьмой

Пациентка Б., 9 лет. Ожог вследствие длительного механического воздействия на высокой скорости (руку затянуло в беговую дорожку). Обратились за медицинской помощью только через 10 дней. Диагноз: ожог правой верхней конечности кисти IIIa, b степени, S = 0,5%. Ожог IIIб относится к глубоким ожогам, с повреждением всех слоев кожи, подкожной клетчатки, мышц. В отдельных случаях выполняется аутодермопластика.

Стандартное лечение: перевязки под наркозом. Применяется под повязки мазь «Левомеколь», раневые покрытия «Бронолинд Н», растворы йодопирона 1%, крем «Дермазин», мазь «Эбермин». В отдельных случаях выполнение аутодермопластики. Ожидаемые результаты от традиционного лечения: средние сроки грануляции — 21 день. Выписка из стационара на 30–35-й день.

Применение Цельгель начато после выполнения некрэктомии. Наносили 1 раз через день под повязку с предварительной обработкой водным раствором фурацилина.

Лечение в случае применения Цельгель дало нам формирование грануляций на 7-й день после обращения, что позволило выполнить аутодермопластику. На 21-й день лоскут кожи прижился, рана эпителизирована полностью. Пациент выписан.

В результате применение Цельгель способствовало быстрому формированию грануляций (7 дней, при традиционном лечении — 21 день), что позволило выполнить аутодермопластику через более короткий срок.

В итоге это позволило сократить сроки госпитализации, несмотря на позднее обращение за медицинской помощью (через 10 дней после получения травмы).

Фото 1. На 10-й день после получения механической травмы (день поступления)

Фото 2. Выполнена некрэктомия (в день поступления)

Фото 3. Сформировались грануляции, эпителизация IIIa степени, пациентка готова к аутодермопластике (на 7-й день с момента поступления)

Фото 4. Результат перед выпиской, приживление лоскута кожи (на 21-й день с момента поступления)

Пример восьмой

Пациент А., 45 лет. Травма за 5 суток до обращения, ожог пламенем. ДЗ: термический ожог левой верхней конечности IIIб — IV степени S-3%. Стандартное лечение: перевязки под наркозом. Применяется под повязки мазь «Левомеколь», раневые покрытия «Бронолинд Н», растворы йодопирона 1%, крем «Дермазин», мазь «Эбермин». В отдельных случаях выполняется аутодермопластика или ампутация конечностей.

Ожидаемые результаты от традиционного лечения: средний срок формирования грануляций при ожоговых ранах IIIБ — IV степени составляет 21 день. Средний срок пребывания в стационаре пациентов с глубокими ожогами — 30–35 дней.

Лечение ожога проходило с применением средства Цельгель. За время лечения выполнено 15 перевязок с Цельгель. Учитывая локализацию, площадь и глубину поражения после нанесения геля накладывались стерильные марлевые повязки, перевязки выполнялись 1 раз в 2 дня.

В результате лечения Цельгель в области ожоговых ран IIIБ — IV степени сформировались яркие, сочные грануляции на 15-й день с момента травмы. Перевязки под наркозом проводились только при первой и второй процедуре. На 17-й день лечения выполнена аутодермопластика расщепленным, перфорированным кожным лоскутом. Аутотрансплантаты прижились, перфоративные отверстия под действием Цельгель эпителизировались за счет краевой эпителизации за 5 дней. Донорская рана на левом плече эпителизировалась за 5 дней.

Фото 1. Инфицированный термический ожог. Первая перевязка под наркозом (на 5-й день с момента травмы)

Фото 2. 2-я перевязка. Отслоившиеся кожные лоскуты начали слипаться. Формируется грануляционный слой (на 7-й день с момента травмы)

Фото 3. Отслоившиеся кожные лоскуты прижились, фиксированы. Грануляции сформировались. Пациент готов к аутодермопластике (на 16-й день с момента травмы)

Фото 4. Результат после аутодермопластики перед выпиской пациента (на 22-й день с момента травмы)

При применении Цельгель в области ожоговых ран IIIБ — IV степени сформировались мягкие, эластические рубцы, не ограничивающие функцию локтевого сустава левой верхней конечности.

Мы отмечаем преимущества применения Цельгель при лечении ожогов, а именно более короткие сроки эпителизации ран, что, как следствие, позволило уменьшить срок госпитализации пациента на 10 дней!

Пример девятый

Пациентка И., 35 лет. Получила травму горячим маслом. Обратилась через сутки после ожога. Раны представлены влажно-высыхающим струпом коричневого цвета. Диагноз: термический ожог ягодиц II–IIIa, b степени, S = 8%. Стандартное лечение: перевязки под наркозом. Применяется под повязки мазь «Левомеколь», раневые покрытия «Бронолинд Н», растворы йодопирона 1%, крем «Дермазин», мазь «Эбермин».

Ожидаемые результаты от традиционного лечения: Средние сроки грануляции — 21 день. Выписка из стационара на 30–35-й день.

Проводилось лечение с применением Цельгель. Через 6 суток после получения травмы была выполнена некрэктомия. Применение Цельгель начато с 6-х суток. Наносили гель через сутки под стерильную повязку. Было проведено 10 перевязок. Ежедневно на протяжении всего лечения: «Фраксипарин» — п/к, «Цефотаксин» — в/м и «Ципрофлоксацин» в таб. перорально.

Результаты лечения в случае применения Цельгель: за 15 дней эпителизировалась IIIa ст., сформировались грануляции. На 16-й день выполнена аутодермопластика. На 26-й день трансплантаты прижились, раны эпителизированы полностью. Пациент выписан.

Применение Цельгель позволило сократить сроки эпителизации ран (с 21 дня до 15 дней) и, как следствие, сократить сроки госпитализации пациента (на 5–10 дней).

Фото 1. Формирование струпа на ожоговых ранах IIIa, 6 ст.

Фото 2. Выполнена некрэктомия (на 6-й день с момента травмы)

Фото 3. Сформировались грануляции. Пациентка подготовлена к аутодермопластике (на 15-й день с момента травмы)

Фото 4. Результат лечения перед выпиской (на 26-й день с момента травмы)

Пример десятый

Пациентка Е., 83 года, с Ds: закрытый чрезвертельный перелом правой бедренной кости со смещением отломков. До проведения операции правая нога и область малого таза были загипсованы. Вследствие этого образовались пролежни ягодичной области. Диагноз: пролежни ягодичной области. Воспалительно-регенеративная стадия.

Ожидаемые результаты от традиционного лечения: длительные сроки лечения (вторичное заживление). Часто требуется выполнение некрэктомии и пластики кожным лоскутом.

10.1

10.2

10.3

10.4

Фото 1. Начало применения Цельгель. Пролежень диаметром в 10 см

Фото 2. На 7-й день после начала применения. Яркие грануляции

Фото 3. На 15-й день после начала применения. Практически полное закрытие раневой поверхности

Фото 4. На 29-й день после начала применения. Полная эпителизация раны

Лечение проводилось с применением Цельгель. Наносили средство 1 раз в день, вечером, перед сном. Крестцово-ягодичную область сначала обрабатывали раствором 0,9% NCl, подсушивали и наносили тонким слоем Цельгель, раневые поверхности закрывали асептическими повязками. В течение недели ставили обезболивающее, а на следующей неделе обезболивающее уже не понадобилось.

Результаты лечения в случае применения Цельгель: наблюдения показали, что мелкие раны затянулись уже через 2–3 дня, и началось послойное восстановление крупных элементов. Через месяц после применения Цельгель ткани крестцово-ягодичной области полностью восстановились.

Таким образом применение Цельгель позволило сократить сроки заживления повреждений кожи, исключить необходимость оперативного вмешательства, обеспечить комфортность пациента в период заживления (дополнительно проводилось обезболивание только в течение первой недели.

Пример одиннадцатый

Пациент В., 59 лет. За 7 месяцев до обращения за помощью завершил курс близкофокусной рентгенотерапии по поводу базальноклеточного рака кожи кончика носа (СОД 62 Гр). Язва, а затем и явления перихондрита развились спустя 6 месяцев после окончания лечения. Причина — механическое повреждение кожи в зоне лучевого воздействия. Консервативное лечение у отоларинголога без эффекта. Диагноз: базальноклеточный рак кожи носа T1N0M0, I St, 3-я клиническая группа. Состояние после лучевого лечения. Поздняя лучевая язва, перихондрит хрящей кончика носа.

Стандартное лечение: аппликации 5–10% раствора димексида 2 раза в день в течение 3–4 недель; повязки с эмульсией «Синтозон» 1–2 раза в день в течение 4–6 недель; островковая кожная пластика на грануляции лучевой язвы; иссечение лучевой язвы с пластикой язвенного дефекта.

Ожидаемые результаты от традиционного лечения: продолжительность лечения каждой фазы раневого процесса при поздних лучевых язвах составляет в среднем от 4 до 6 недель.

В результате традиционной терапии полного заживления удается добиться только у пациентов с небольшой площадью лучевой язвы.

Лечение с применением Цельгель. Перед началом применения Цельгель с целью очищения раны проведено лечение мазевыми повязками с мазями «Левомеколь» (1 неделя) и «Банеоцин» (1 неделя). После отторжения гнойно-некротических масс (2 недели с момента начала лечения) и стихания острой фазы воспаления назначен Цельгель. Средство наносилось на раневую поверхность в режиме 1 раз в день (под тонкую стерильную повязку). Длительность всего курса лечения составила 5 недель.

11.1

11.2

11.3

Фото 1. Вид до начала лечения. Поздняя лучевая язва кожи носа, осложненная перихондритом хрящей кончика носа

Фото 2. Вид язвы после 2-недельного курса местного антибактериального лечения (мази «Левомеколь» и «Банеоцин» по 1 нед. каждая). Очищение от гнойно-некротических масс

Фото 3. Ткани кончика носа после 3 недель применения Цельгель. Полное рубцевание язвы. По причине очагового некроза хряща сформировался точечный сквозной дефект кончика носа

В результате применения Цельгель достигнуто полное заживление лучевой язвы в течение 3 недель с момента начала применения препарата, но ввиду очагового некроза хряща, произошедшего до начала лечения, заживление завершилось с формированием точечного сквозного дефекта и тонкого атрофического рубца на кончике носа. ○

Cellgel®
ЦЕЛЬГЕЛЬ®
by Dr. Goltsov

Пролежни.
Воспалительно-регенеративная стадия
До
На 15 день

Бытовая рваная рана
Клинический случай доктора М.Д. Добровольской
До
На 14 день

Фракционный фототермолиз
Клинический случай доктора М.З. Чесноковой
На 2 день
На 8 день

Поздняя лучевая язва
Клинический случай доктора А.Д. Гетьмана
До
На 35 день

Фракционный фототермолиз
Клинический случай доктора С.А. Стрелина
До
На 7 день

Термический ожог I, II, III степени
Клинический случай доктора А.С.Юркова
До
На 6 месяц

Шов после лазерной блефаропластики
Клинический случай доктора С.А. Стрелина
До
На 10 день

Локальное отморожение II степпени
Клинический случай доктора С.А. Стрелина
До
На 30 день

Эффективное разнозаживление с Цельгель

Немцова, 4,
Тюмень, Россия, 625002
8 800 222 47 01
mail@cellgel.ru

www.cellgel.ru

Архангельск Эстетический центр Vesta +7 (960) 005-61-73; **Волгоград** Центр эстетической медицины и врачебной косметологии «Профессионал»: +7 8442 33-63-60 **Екатеринбург** Клиника современной косметологии «ЭСТИ ЛАЙН»: +7 343 270-00-40; **Ижевск** Центр заботы о коже: +7 3412 233-239 **Казань** Клиника СЛ: +7 843 522-47-47 **Краснодар** Центр EsteLife: +7 (861) 253-51-62; **Красноярск** Клиника «Effi»: +7 391 205-00-11; **Новосибирск** Центр пластической хирургии и косметологии "Hollywood": +7 383 291-06-28; **Пермь** Клиника Современной Косметологии: +7 342 206-06-66 **Ростов-на-Дону** Клиника Шевченко: +7 863 223-69-39 **Санкт-Петербург** Компания «МАСПИ лайн»: +7 812 310-23-48; **Уфа** Клиника диагностики здоровья и современной косметологии «Heliocity»: +7 347 246-46-09 **Чита** Центр профессиональной косметики «Профи-Эстет»: +7 3022 322-565 **Екатеринбург** "Центр Косметологии и пластической хирургии им. С.В. Нудельмана» +7 (343) 228-28-28; **Белорусия Минск** "Сфера Красоты" +375 (29) 688-25-45, +375 (29) 688-13-66; **Нижний Новгород** "Центр профессиональной косметологии "Нероли" +7(831) 288-00-88; **Москва** Клиника GG Beauty: +7 (495) 23-69-754, Клиника PROFESSIONAL: +7 499 938-45-75; Клиника медицинской косметологии «ВитаДерм» +7 495 346-22-10; Компания Стратегия М +7 800 775-21-53; **Махачкала** Компания Exclusivecosmeceuticals: 8 (967) 406-08-80; **Томск** Центр восстановительного лечения: +7 913 820 19 50; **Южно-Сахалинск** Центр Мангустин: +7 924-496-53-15; **Армения Ереван** Медицинский центр «Нормед» +374 10 20 82 20, +374 10 29 95 29; **Казахстан Павлодар** Центр Эстетической медицины Sakura +7 (7182) 55–59–01

Представитель патентообладателя Екатерина Кириллова и пластический хирург, анатом, член профильной комиссии Министерства здравоохранения РФ по специальности “Пластическая хирургия” кандидат медицинских наук Сергеенко Андрей Евгеньевич в работе одного из Всероссийских конгрессов

Выступления

XIII КОНФЕРЕНЦИЯ ИММУНОЛОГОВ УРАЛА
«I–ый Калининградский научный иммунологический форум»
симпозиум «Клеточные технологии в диагностике и терапии»
17-30 июня 2016, Калининград
Костоломова Елена Геннадьевна, к.б.н.
«Роль антиапоптотического действия ранозаживляющего средства Cellgel в условиях IN VITRO в эксперименте»

ВЕБИНАР
9 июня 2016
Гольцов Сергей Викторович. к.м.н.
«Ранозаживление с Цельгель»

VI МЕЖДУНАРОДНЫЙ КУРС-ТРЕНИНГ ДЛЯ КОСМЕТОЛОГОВ ПО НЕХИРУРГИЧЕСКИМ МЕТОДАМ ОМОЛОЖЕНИЯ IECTC
2-5 июня 2016, Санкт-Петербург
Гольцова Елена Николаевна, к.м.н.
«Акценты реабилитационного ведения пациентов после лазерных процедур»

IV БАЙКАЛЬСКАЯ МЕЖЧЕМПИОНАТНАЯ НАУЧНО-ПРАКТИЧЕСКАЯ КОНФЕРЕНЦИЯ «СОВРЕМЕННЫЕ ТЕНДЕНЦИИ В ЭСТЕТИЧЕСКОЙ МЕДИЦИНЕ. ОТ ТЕОРИИ К ПРАКТИКЕ»
27-28 апреля 2016, Иркутск
Гольцова Елена Николаевна, к.м.н.
«Реабилитация с Цельгель
Практическое применение в косметологии»

ВЕБИНАР
17 июня 2015
Гольцов Сергей Викторович., к.м.н.
«Ранозаживление. 2:0 в пользу Цельгель»

XII КОНФЕРЕНЦИЯ ИММУНОЛОГОВ УРАЛА
2-4 июля 2015 , Пермь
Костоломова Елена Геннадьевна, к.б.н.
«Регенераторно-репаративные и антибактериальные свойства Cellgel в эксперименте»

XV ВСЕРОССИЙСКИЙ НАУЧНЫЙ ФОРУМ
С МЕЖДУНАРОДНЫМ УЧАСТИЕМ ИМЕНИ АКАДЕМИКА
В.И. ИОФФЕ «ДНИ ИММУНОЛОГИИ
В САНКТ-ПЕТЕРБУРГЕ»
1-4 июня 2015, Санкт-Петербург
Костоломова Елена Геннадьевна, к.б.н.
«Клинический эффект применения препарата Cellgel»

V МЕЖДУНАРОДНЫЙ КУРС-ТРЕНИНГ
ДЛЯ КОСМЕТОЛОГОВ
ПО НЕХИРУРГИЧЕСКИМ МЕТОДАМ
ОМОЛОЖЕНИЯ IECTC
5-7 июня 2015, Санкт-Петербург
Гольцов Сергей Викторович, к.м.н.
«Репарация и регенерация.
Современный подход к ранозаживлению»

XIV МЕЖДУНАРОДНЫЙ КОНГРЕСС
ПО ЭСТЕТИЧЕСКОЙ МЕДИЦИНЕ UIME
26-28 февраля 2015, Москва
Гольцов Сергей Викторович, к.м.н.
«Регенерация и репарация.
Современный подход к ранозаживлению»

XIV МЕЖДУНАРОДНЫЙ КОНГРЕСС IECTC
2021, (САНКТ-ПЕТЕРБУРГ, 2021)

ОН-ЛАЙН БЕСЕДА
25 сентября 2014
Гольцов Сергей Викторович, к.м.н.
«Цельгель. Спрашивали – Отвечаем»

IX МЕЖДУНАРОДНЫЙ ФОРУМ
«МЕДИЦИНА КРАСОТЫ»
11-14 сентября 2014, Екатеринбург
Гольцова Елена Николаевна, к.м.н.
«Реабилитация после фракционных лазеров»



X ЕВРОПЕЙСКИЙ КОНГРЕСС
ПО ЭСТЕТИЧЕСКОЙ МЕДИЦИНЕ UIME
27 февраля – 1 марта 2014, Москва
Гольцова Елена Николаевна, к.м.н.
«Новые технологии заживления ран,
применяемые при лечении осложнений»

VIII ВЫСТАВКА-ФОРУМ «МЕДИЦИНА КРАСОТЫ»
11-13 сентября, Екатеринбург

13:00 – 14:00 – Обед

14:00 – 16:00

КАК УМЕНЬШИТЬ РИСК ВОЗНИКНОВЕНИЯ ОСЛОЖНЕНИЙ

Председатели: Эрвэ Распальдо - Хусейн Али Хан

• Десять правил, помогающих избежать осложнений от применения филлеров	Елена Разумовская, Россия
• Побочные эффекты применения косметических инъекций с содержанием ботулотоксина	Марина Ландау, Израиль
• Иммунная резистентность к ботулотоксину в косметологии (результаты исследований)	Татьяна Решетникова, Россия
• Как избежать осложнений при эстетических операциях на носе (операция или инъекции)	Пьетро Пальма, Италия
• Как лечить серьёзные осложнения	Эрвэ Распальдо, Франция
• Новые технологии заживления ран, применяемые при лечении осложнений	Елена Гольцова, Россия

1-ЫЙ МИРОВОЙ КОНГРЕСС АНТИВОЗРАСТНОЙ
МЕДИЦИНЫ — ВОСТОЧНЯ ЕВРОПА
AMWC — EASTERN EUROPE
14-15 июня 2013 года, Москва
Гольцова Елена Николаевна, к.м.н.
«Новые технологии заживления ран,
применяемые при лечении осложнений»

Коммерческий раздел

Множество ранообразующих процедур

- Фракционное лазерное омоложение UltraPulse

...

- Лазерное омоложение CO_2
- Лазерное удаление новообразований
- Лазерное удаление невусов, папиллом
- Лазерное удаление бородавок
- Лазерное удаление татуировок
- Лазерная шлифовка рубца (шрамов)
- Лазерная шлифовка растяжек

...

- Маммопластика
- Блефаропластика

- Отопластика

- Подтяжка лица

- Абдоминопластика

- Лечение грыж

- Аутодермопластика

- Контурная пластика (подтяжка)
- Пластика местными тканями
- Пластика рубца

- Лазерное удаление вросшего ногтя

...

- Иссечение опухоли кожи

- Иссечение опухоли кожи лазером
- Криодеструкция базалиомы
- Криодеструкция опухоли
- Криодеструкция новообразований кожи
- Криодеструкция гемангиомы
- Криодеструкция бородавок

- Удаление доброкачественных образований подкожной клетчатки

Ожидания от реабилитационных мероприятий

- ✓ Уменьшение нежелательных явлений фазы экссудации (отечность, гиперемия)
- ✓ Профилактика инфекционных осложнений
- ✓ Создание оптимальных условий для процессов ремоделирования кожи
- ✓ Регенерация кожи без образования рубцовой ткани
- ✓ Обеспечение комфортности для пациента в период заживления
- ✓ Профилактика развития гиперпигментации кожи
- ✓ Поддержание уровня гидратации кожи

Фракционный фототермолиз
как пример управления качеством результата

+

Фракционный фототермолиз
34 процедуры в месяц

---

20 400 руб. прибыли в месяц

Цена закупа 900 руб./флакон

Цена в процедуре 1500 руб./флакон

---

163 200 руб. прибыли в год

(8 месяцев – сезон лазерных процедур)

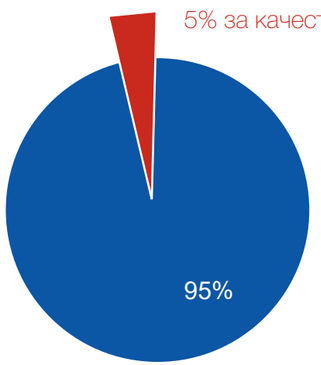

Цельгель включен в стоимость
фракционного фототермолиза

- стоимость Цельгель – 1 500 руб.
- стоимость процедуры – 28 000 руб.

Улучшение качества процедуры:

– ускорение заживления в 2-3 раза

– профилактика рубцевания

– профилактика инфекционных осложнений

Дополнительная прибыль

Пластическая операция
как пример управления качеством результата

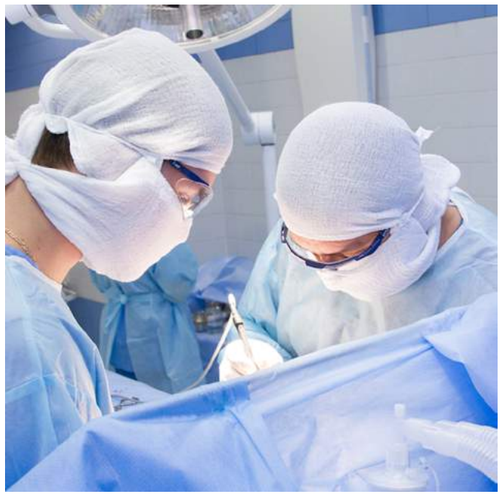

+

Пластические операции
50 в месяц

– маммопластика;
– блефаропластика;
– отопластика;
– абдоминопластика и т.д.

Цена закупа 900 руб./флакон

Цена в процедуре 1500 руб./флакон

---

30 000 руб. прибыли в месяц

---

360 000 руб. прибыли в год

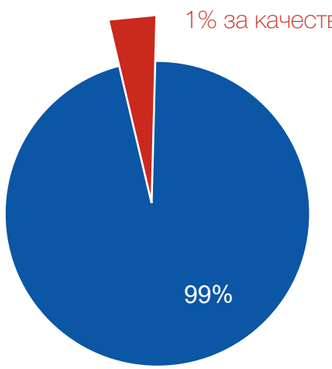

Цельгель включен в стоимость
маммопластики

- стоимость Цельгель – 1500 руб.
- стоимость процедуры – 157 000 руб.

Улучшение качества процедуры:

– ускорение заживления в 2-3 раза

– профилактика рубцевания
– профилактика инфекционных
сложнений

Дополнительная прибыль

Иссечение новообразования как пример управления качеством результата

+

Иссечение опухоли кожи
30 процедур в месяц

Цена закупа 900 руб./флакон

18 000 руб. прибыли в месяц

Цена в процедуре 1500 руб./флакон

216 000 руб. прибыли в год

9% за качество результата

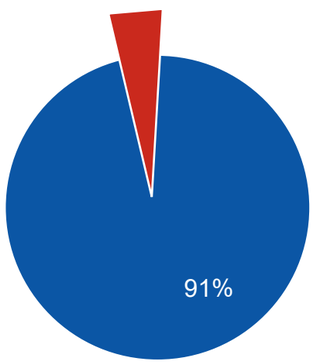

Цельгель включен в стоимость иссечения

- стоимость Цельгель – 1500 руб.
- стоимость процедуры – 16 000 руб.

Улучшение качества процедуры:

– ускорение заживления в 2-3 раза
– профилактика рубцевания
– профилактика инфекционных осложнений

Дополнительная прибыль

Экономическое обоснование применения Цельгель в клинической практике

Фракционное лазерное омоложение лица UltraPulse	без Цельгель	28 000 руб.	разница на 5%
	с Цельгель	29 500 руб.	
Фракционное лазерное омоложение лица UltraPulse, включая область глаз	без Цельгель	35 000 руб.	разница на 4,5%
	с Цельгель	36 500 руб.	
Лазерное омоложение CO_2, включая зону глаз	без Цельгель	22 000 руб.	разница на 6%
	с Цельгель	23 500 руб.	
Блефаропластика верхних век лазером	без Цельгель	65 000 руб.	разница на 2,3%
	с Цельгель	66 500 руб.	
Маммопластика. Увеличение молочных желез круглыми имплантатами	без Цельгель	157 000 руб.	разница на 1%
	с Цельгель	158 500 руб.	
Пластика рубца лазером на лице, свыше 3 см	без Цельгель	24 000 руб.	разница на 6%
	с Цельгель	25 500 руб.	
Иссечение опухоли кожи лазером	без Цельгель	16 000 руб.	разница на 9%
	с Цельгель	17 500 руб.	

Цельгель включен в стоимость процедур

↓

Реализация увеличивается до 130 флаконов в месяц

↓

78 000 руб. прибыли в месяц

↓

739 000 руб. прибыли в год

Качество и экономика

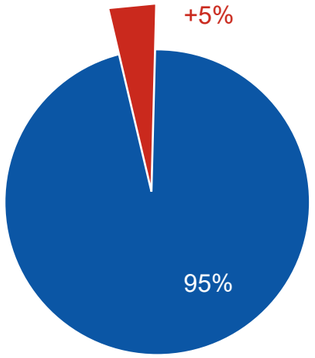

стоимость Цельгель – 1500 руб.
стоимость процедуры – 28 000 руб.

Стоимость процедуры с Цельгель 29 500 руб.

Качество и конкурентное преимущество

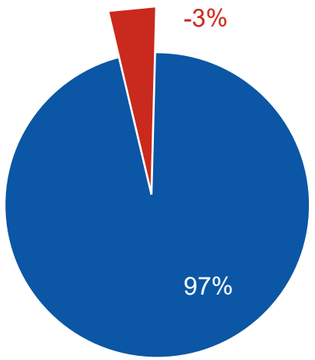

PR-компания
«Комплексный подход в оказании медицинских услуг»

стоимость Цельгель – 900 руб.
стоимость процедуры – 28 000 руб.

Стоимость процедуры с Цельгель 28 000 руб.

Качество за 5% добавочной стоимости!

Cellgel®

ЦЕЛЬГЕЛЬ®

by Dr. Goltsov

45 регионов реализации в России и странах Таможенного союза

Страны Таможенного союза

ДОГОВОР ПОСТАВКИ № 27/2022

г. Тюмень «10» апреля 2022 г.

ИП Гольцов Сергей Викторович, Свидетельство о регистрации физического лица в качестве индивидуального предпринимателя №313723221100219, именуемый в дальнейшем **«Поставщик»** с одной стороны, и ООО ..., именуемое в дальнейшем «Покупатель», в лице - , действующего на основании Устава, с другой стороны, далее при совместном упоминании именуемые «Стороны», заключили настоящий договор поставки (далее – Договор) о нижеследующем:

1. ПРЕДМЕТ ДОГОВОРА

1.1. По условиям настоящего Договора Поставщик обязуется поставлять, а Покупатель принимать и оплачивать товар - **Средство косметическое «Цельгель» (Cellgel)** (далее – Товар) на условиях настоящего Договора.

1.2. Требуемое количество Товара (флаконов) указывается Покупателем в соответствующей заявке, направляемой посредством факсимильной, электронной связи на почту mail@cellgel.ru, через сайт cellgel.ru, либо на бумажном носителе.

2. КАЧЕСТВО ТОВАРА И ПОРЯДОК ПОСТАВКИ

2.1. Товар должен быть упакован и маркирован таким образом, чтобы была обеспечена его беспрепятственная и надлежащая транспортировка.

2.2. Доставка Товара осуществляется как самовывозом по адресу нахождения склада Поставщика: г. Тюмень, ул. Немцова, д. 4, либо г Москва, Барыковский пер., д. 6 так и посредством воздушного или наземного транспорта за счет Покупателя. Допускается поставка Товара силами Поставщика, условия которой оговаривается Сторонами дополнительно.

3. ПОРЯДОК ПРИЁМКИ ТОВАРА

3.1. В момент приемки Товара Покупатель должен осмотреть его на предмет выявления дефектов и сообщить об этом Поставщику. По недостаткам, обнаруженным позднее, претензии Поставщиком не принимаются.

3.2. Право собственности, а вместе с ним и риск случайного повреждения или утраты Товара, переходит к Покупателю в момент передачи Поставщиком Товара транспортной организации (грузоперевозчику) или Покупателю (самовывоз).

4. ЦЕНА И ПОРЯДОК РАСЧЕТОВ

4.1. Покупатель приобретает у Поставщика Товар, стоимость которого зависит от объема приобретаемой партии Товара, как указано в Приложении № 1 к настоящему Договору.

4.2. В случае изменения цены на Товар, Поставщик уведомляет об этом Покупателя за 14 (четырнадцать) дней до вступления в силу новой ценовой политики.

4.3. Оплата Товара Покупателем производится по порядке 100% предоплаты путем перечисления денежных средств на расчетный счет Поставщика в течение 3 (трех) рабочих дней с момента выставления счета на оплату.

4.4. Общая стоимость настоящего Договора складывается исходя из объема поставленного Товара в течение срока действия настоящего Договора.

4.5. При расчете за поставляемый Товар Покупатель указывает номер и дату заключения настоящего Договора или номер и дату счета или товарной накладной.

4.6. Покупатель имеет право продажи Товара по любой цене.

5. ОБЯЗАННОСТИ СТОРОН

5.1. Поставщик обязуется:

5.1.1. осуществить поставку Товара надлежащего качества, в количестве, порядке и срок, предусмотренные настоящим Договором.

5.1.2. предоставить на поставленный Товар всю необходимую документацию, предусмотренную действующим законодательством Российской Федерации;

5.1.3. Уважать и защищать законные права Покупателя, возникающие в связи с настоящим Договором, в частности, сохранять коммерческую тайну, которая может стать известна Поставщику в связи с выполнением настоящего Договора.
К коммерческой тайне относится любая информация, которая:

1. при сообщении была явно охарактеризована как представляющая коммерческую тайну Поставщика;
2. не является общедоступной;
3. представляет коммерческий интерес или дает конкурентные преимущества.

5.2. Покупатель обязуется:

5.2.1. осуществить оплату поставленного Товара в порядке и сроки, предусмотренные в разделе 4 настоящего Договора;

5.2.2. своевременно осуществить приемку поставляемого Товара в порядке и на условиях, предусмотренных настоящим Договором;

5.2.3. в случае если он имеет свой официальный интернет-сайт, разместить на нем информацию о Товаре;

5.2.4. уважать и защищать законные права Поставщика, возникающие в связи с настоящим Договором, в частности, сохранять коммерческие тайны, которые могут стать известны Покупателю в связи с выполнением настоящего Договора.
К коммерческой тайне относится любая информация, которая:

1. при сообщении была явно охарактеризована как представляющая коммерческую тайну Поставщика;
2. не является общедоступной;
3. представляет коммерческий интерес или дает конкурентные преимущества.

6. ОТВЕТСТВЕННОСТЬ СТОРОН

6.1. Претензии относительно качества, количества Товара, а также претензии по документации могут быть предъявлены в течение 5 (пяти) календарных дней с момента приёмки Товара с необходимым составлением письменного документа.

6.2. Ответственность Сторон, предусмотренная настоящим Договором, наступает в случае направления письменной претензии, которая должна быть рассмотрена в 10-дневный срок.

6.3. В случае отказа Покупателя от отгруженного в его адрес Товара без установленных законом, иными правовыми актами или настоящим Договором оснований, Поставщик вправе потребовать от Покупателя обеспечить его сохранность (ответственное хранение) и незамедлительно уведомить об этом Поставщика, при этом все расходы по хранению, обработке и транспортировке Товара возлагаются на Покупателя, либо потребовать оплатить поставленный Товар.

6.4. Поставщик несет ответственность перед Покупателем за нарушение условий настоящего Договора, если не докажет, что такое нарушение произошло не по его вине.

6.5. Споры, возникающие в связи и по поводу исполнения настоящего Договора, Стороны будут стремиться разрешить путем ведения переговоров. При невозможности достижения взаимовыгодного соглашения, спор подлежит разрешению в Арбитражном суде Тюменской области.

6.6. За неисполнение обязательств, установленных настоящим Договором, сторона, чьи интересы нарушены, вправе требовать от виновной стороны уплату неустойки в размере 0,01 % от суммы нарушенного обязательства за каждый день просрочки.

7. ДЕЙСТВИЯ НЕПРЕОДОЛИМОЙ СИЛЫ

7.1. Стороны освобождаются от ответственности за частичное или полное неисполнение обязательств по настоящему Договору, если это неисполнение явилось следствием обстоятельств непреодолимой силы, возникших после заключения настоящего Договора в результате событий чрезвычайного характера.

К обстоятельствам непреодолимой силы относятся события, на которые Стороны не могут оказывать влияние и за возникновение которых ответственности не несут (землетрясение, наводнение, пожар, принятие законодателем ограничительных норм права и другие).

К таким обстоятельствам не относятся отсутствие средств или невозможность выполнить финансовые обязательства.

7.2. Сторона, ссылающаяся на обстоятельства непреодолимой силы, обязана в течение 3 (трех) календарных дней известить другую сторону о наступлении действия или

прекращении действия подобных обстоятельств и предоставить надлежащее доказательство наступления форс-мажорных обстоятельств.

Надлежащим доказательством наличия указанных обстоятельств и их продолжительности будут служить заключения соответствующих компетентных государственных органов места, где наступили данные обстоятельства.

7.3. Срок выполнения обязательств по настоящему Договору отодвигается соразмерно времени, в течение которого действуют данные обстоятельства и их последствия.

7.4. По прекращению действия форс-мажорных обстоятельств, сторона, ссылающаяся на них, должна без промедления известить об этом другую сторону в письменном виде. При этом сторона должна указать срок, в который предполагается исполнить обязательства по настоящему Договору.

Если сторона не направит или несвоевременно направит необходимое извещение, то она обязана возместить другой стороне убытки, причиненные не извещением или несвоевременным извещением.

7.5. Если невыполнение своих обязательств Поставщиком или Покупателем по настоящему Договору связано с невыполнением обязательств третьим лицом, то Поставщику или Покупателю не может быть предъявлена претензия в том случае, если в отношении третьего лица действовали вышеуказанные обстоятельства непреодолимой силы.

8. ДОПОЛНИТЕЛЬНЫЕ УСЛОВИЯ И ЗАКЛЮЧИТЕЛЬНЫЕ ПОЛОЖЕНИЯ

8.1. Настоящий Договор вступает в силу с момента его подписания в двустороннем порядке и действует в течение одного года. В случае, если за 15 дней ни одна из Сторон не изъявила о своем намерении прекратить договорные отношения, он считается пролонгированным следующий календарный год на прежних условиях.

8.2. Каждая из Сторон может досрочно расторгнуть настоящий Договор путем направления письменного уведомления за 15 дней до предполагаемой даты расторжения.

8.3. Стороны признают за документами, переданными по факсу или по электронной почте, юридическую силу, если каждая сторона при их получении может однозначно определить принадлежность факсимильного сообщения своему контрагенту.

8.4. Настоящий Договор, полученный по телефаксу или иной связью, позволяющей достоверно установить, что документ исходит от стороны по настоящему Договору, считается заключенным в письменном виде в соответствии с п.2 ст.434 ГК РФ. Покупатель обязан направить письмо с уведомлением о вручении или курьерской почтой оригиналы 2-х экземпляров настоящего Договора, счета-фактуры, товарной накладной Поставщику в течение 5 (пяти) дней с момента получения оригиналов документов Покупателем.

8.5. Все изменения и дополнения к настоящему Договору должны быть составлены в письменной форме, подписаны обеими Сторонами и заверены их печатями в установленном порядке.

8.6. При изменении своего места нахождения, почтового адреса, банковских реквизитов, при принятии решения о ликвидации каждая из Сторон обязана в течение 5 (пяти) рабочих дней от даты таких изменений уведомить другую сторону посредством электронной связи

8.7. Настоящий Договор составлен, подписан в двух экземплярах на русском языке, имеющих одинаковую юридическую силу, по одному экземпляру для каждой из Сторон.

К настоящему Договору прилагается протокол согласования стоимости Товара (Приложение № 1 к Договору).

9. ЮРИДИЧЕСКИЕ АДРЕСА И ПОДПИСИ СТОРОН

Поставщик	**Покупатель**
ИП Гольцов Сергей Викторович Юридический/почтовый адрес 625051, Россия, Тюменская область, г.Тюмень, ул. 30 лет Победы, д.22, кв.38 Банковские реквизиты ИНН 720304941474 ОГРНИП 313723221100219 ИНН 720304941474 ОКПО 0190258020 Расчетный счет № 40802810800020001033 Филиал «Центральный» Банка ВТБ (ПАО) г. Москва БИК 044525411 к/с № 30101810145250000411	**ООО ...** Юридический/почтовый адрес - Банковские реквизиты ИНН - КПП - ОГРН - ОКПО - р/с - БИК - к/с -
ИП Гольцов Сергей Викторович _____ Гольцов С.В.	Директор _____ -

Российская Федерация * Тюменская область * Индивидуальный предприниматель * г.Тюмень * ОГРНИП 313723221100219 * ИНН 720304941474 *
Гольцов Сергей Викторович

Приложение № 1
к договору поставки № 27/2022
от «10» апреля 2022 г.

ПРОТОКОЛ СОГЛАСОВАНИЯ СТОИМОСТИ ТОВАРА

г. Тюмень «10» апреля 2022 г.

мл	Объём партии	Оптовая цена в рублях
50	от 151 флаконов	1950 руб/шт
50	от 101 флаконов	2050 руб/шт
50	от 51 флаконов	2100 руб/шт
50	от 11 флаконов	2150 руб/шт
50	от 1 флаконов	2200 руб/шт
15	от 151 флаконов	710 руб/шт
15	от 101 флаконов	800 руб/шт
15	от 51 флаконов	850 руб/шт
15	от 11 флаконов	900 руб/шт
15	от 1 флаконов	950 руб/шт
5	от 151 флаконов	420 руб/шт
5	от 101 флаконов	500 руб/шт
5	от 51 флаконов	550 руб/шт
5	от 11 флаконов	600 руб/шт
5	от 1 флаконов	650 руб/шт

Поставщик	**Покупатель**
ИП Гольцов Сергей Викторович Юридический/почтовый адрес 625051, Россия, Тюменская область, г.Тюмень, ул. 30 лет Победы, д.22, кв.38 Банковские реквизиты ИНН 720304941474 ОГРНИП 313723221100219 ИНН 720304941474 ОКПО 0190258020 Расчетный счет № 40802810800020001033 Филиал «Центральный» Банка ВТБ (ПАО) г. Москва БИК 044525411 к/с № 30101810145250000411	**ООО ...** Юридический/почтовый адрес - Банковские реквизиты ИНН - КПП - ОГРН - ОКПО - р/с - БИК - к/с -
ИП Гольцов Сергей Викторович _____ Гольцов С.В.	Директор _____ -

Руководство по фирменному стилю

Руководство представляет собой свод правил по использованию фирменного стиля Цельгель при создании рекламных, информационных и других материалов

На флешке, приложенной к документу, представлены все файлы необходимые для работы с фирменным стилем.

Логотип

Общий вид

Cellgel®
ЦЕЛЬГЕЛЬ®
by Dr. Goltsov

Логотип состоит из шрифтового начертания имени бренда.

Cellgel
ЦЕЛЬГЕЛЬ
by Dr. Goltsov

При малых размерах логотипа разрешено опускание значка R.

Cellgel®
ЦЕЛЬГЕЛЬ®
by Dr. Goltsov

Дополнительная версия логотипа для тампопечати.

Cellgel®
ЦЕЛЬГЕЛЬ®
by Dr. Goltsov

Монохромная версия используется в случаях, когда невозможно применить цветную печать. Градиент в этой версии не производится.

Cellgel®
ЦЕЛЬГЕЛЬ®
by Dr. Goltsov

Логотип рекомендуется использовать
на белом фоне. Исключение может составить
фирменный паттерн.
На черном и других фонах использование
логотипа не рекомендуется.

Охранная зона логотипа равна 1/4 ширины
логотипа и 1/2 высоты логотипа.

Недопустимо размещение элементов
в посторонних элементов охранной зоне
логотипа.

Минимальный размер

Мелованная бумага	h = 5 мм
Немелованная бумага	h = 5 мм
Газетная бумага	h = 5 мм
Пластик, стекло	h = 5 мм
Металл	h = 5 мм
Кожа, кожезаменитель	h = 6 мм
Ткань	h = 10 мм
Баннерная ткань	h = 20 мм
Виниловая пленка (печать)	h = 5 мм
Виниловая пленка (аппликация)	h = 25 мм

Использование разных версий

Печатная реклама	●		
Телевизионная реклама, видео	●		
Наружная реклама	●		
Точки продаж	●		
Упаковка	●		
Интернет	●		
Деловая документация	●	●	
Сувенирная продукция	●		●
Презентация KeyNote, PowerPoint	●		
Брендирование оборудовнаия	●		

Недопустимые варианты использования

Запрещено менять цвета элементов

Запрещено изменять шрифт логотипа

Запрещено изменять наклон логотипа

Запрещено нарушать шрифтовые пропорции

Запрещено использовать дополнительные эффекты

Запрещено нарушать охранную зону логотипа

Запрещено использование контура логотипа

Запрещено деформировать логотип

Фирменные цвета

Цвета логотипа

Cellgel®
ЦЕЛЬГЕЛЬ®
by Dr. Goltsov

C90 M30 Y10 K15	R0 G123 B172	
C100 M60 Y10 K30	R0 G76 B126	
C0 M0 Y0 K80	R91 G91 B91	
C0 M0 Y0 K100	R43 G42 B41	

Цвета

C0 M0 Y0 K0				
C0 M0 Y0 K100	R0 G0 B0		Pantone 426C	web
C0 M0 Y0 K 90			Pantone 446C	
C0 M0 Y0 K70	R96 G96 B96		Pantone 424C	web
C0 M0 Y0 K40			Pantone 421C	
C100 M70 Y0 K0	R12 G84 B160		Pantone 2945C	web
C15 M100 Y100 K0			Pantone 1797C	

Фирменный паттерн

Паттерн представляет собой растительный узор, которым можно замостить пространство. Паттерн используется только в одной цветовой схеме.

Масштабы паттерна:

Бумажные пакеты	100x100 мм
Печатная продукция	85x85 мм
Презентация KeyNote, PowerPoint	по высоте слайда
Выставка, стенды	300x300 мм

Типографика

Основной шрифт

Helvetica

Основным фирменным шрифтом является Helvetica. Используется в полиграфии, web-странице, презентациях, информационных материалах.

Печатная реклама
Полиграфия
Основной текст: 9 pt,
Заголовки разделов: 36 pt,
Заголовки подразделов 18 pt

Web
Основной текст: 16 pt,
жирность 400
Заголовки разделов: 28 pt,
жирность 500
Заголовки в «событиях»:
22 pt, жирность 400

Разработка тюменских ученых, не имеющая аналогов в мире **Bold**

Разработка тюменских ученых, не имеющая аналогов в мире Regular

Вспомогательные шрифты

Arial

Дополнительным фирменным шрифтом является Arial. Используется в начертаниях Bold и Regular. Гарнитура Arial используется в делопроизводстве, упаковке, презентациях, а также информационных материалах на казахском, киргизском, белорусском и армянском.

Разработка тюменских ученых, не имеющая аналогов в мире **Bold**

Разработка тюменских ученых, не имеющая аналогов в мире Regular

Arial Narrow

Серия № 2 07 16

Дополнительным шрифтом является Arial Narrow. Используется только в наклейках на флакон со сроком годности.

Правила оформления текста

~~Каков механизм действия «цельгель»?~~

Цельгель и Cellgel - пишется с заглавной буквы без кавычек в русской и английской версии

~~Каков механизм действия Цель-геля?~~

Название бренда в русском языке не склоняется, переносами не разбивается.

~~Каков механизм действия Цельгель?~~

Название средства не выделяется отлично от текста шрифтом и размером.

- Каков механизм действия Цельгель?
- В регенерации кожи генетически обусловлены механизмы образования соединительной ткани и эпителизации (безрубцового заживления).
С возрастом образование соединительной ткани происходит быстрее, чем эпителизация. Именно поэтому у маленьких детей, в отличие от взрослых, после заживления кожных ран не остается рубцов. Цельгель наносится на травмированный участок кожи для стимуляции безрубцового заживления по возможности сразу после ранения и не позднее, чем через 20 часов.

Верстать текст рекомендуется с выключкой слева.

- Каков механизм действия Цельгель?
- В регенерации кожи генетически обусловлены механизмы образования соединительной ткани и эпителизации (безрубцового заживления). С возрастом образование соединительной ткани происходит быстрее, чем эпителизация. Именно поэтому у маленьких детей, в отличие от взрослых, после заживления кожных ран не остается рубцов. Цельгель наносится на травмированный участок кожи для стимуляции безрубцового заживления по возможности сразу после ранения и не позднее, чем через 20 часов.

Допустима верстка по ширине формата в крупных текстах и в ряде случаев, когда визуально макет будет выглядеть структурнее - (justify with last line aligned left).

~~**- Каков механизм действия Цельгель?**
- В регенерации кожи генетически обусловлены механизмы образования соединительной ткани и эпителизации (безрубцового заживления).
С возрастом образование соединительной ткани происходит быстрее, чем эпителизация. Именно поэтому у маленьких детей, в отличие от взрослых, после заживления кожных ран не остается рубцов. Цельгель наносится на травмированный участок кожи для стимуляции безрубцового заживления по возможности сразу после ранения и не позднее, чем через 20 часов.~~

Никогда не применяется выравнивание по центральной оси.

Кавычки

В текстах на русском языке используются «ёлочки» (в Windows — «Alt 0171», «Alt 0187»; в Mac OS — «Alt +», «Alt Shift +»).
“Лапки” используются в текстах на английском и «в случаях “цитата в цитате”».

Перенесение слов

На строчке не могут остаться: инициалы, предлоги, цифры, года, цифры без обозначения единиц измерения.

Дефис, тире и минус

- дефис
– минус или короткое тире (в Windows «Alt 0150» или «Alt hyphen» в Mac OS)
— тире (в Windows «Alt 0151» или «Alt Shift hyphen» в Mac OS)

Дефис (hyphen) употребляется в словах и словосочетаниях русского языка:
- для присоединения частиц (как-то, где-то);

- для присоединения рефиксов(по-нашему, по-русски);

- для разделения сложных слов (иссиня-черный);

- в качестве знака сокращения (физ-ра);

- в словосочетаниях (интернет-кафе);

* в качестве знака переноса и т.д.

Дефис не отбивается пробелами от соединяемых частей.

Знак минуса или короткое тире (en-dash) употребляется в математических формулах (7 + 3 – 2 = 8). В формулах знаки отбиваются пробелами. В качестве интервала значений или диапазона (2000–2013 гг., 50–60 граммов) короткое тире пробелами не отбивается.

Знак тире употребляется:

- для связи слов в предложении (А гений и злодейство — две вещи несовместные.);

- для выделения прямой речи (— Идём, холодно,
— сказал Макаров и угрюмо спросил: — Что молчишь?).

Информационные знаки

Социальные сети

Знаки качества

Знаки 2018 года могут использоваться до 17 декабря 2020 года

QR-код официального сайта www.cellgel.ru

Фирменные пакеты

Материал: матовая мелованная бумага 170 г/м^3
Цветность: 4+0
Послепечатная обработка: матовая ламинация, установка люверсов, уплотнение дна, вставка шнура
Шнур: синий № 34 (допустимы 30, 32)
Люверсы: серебро

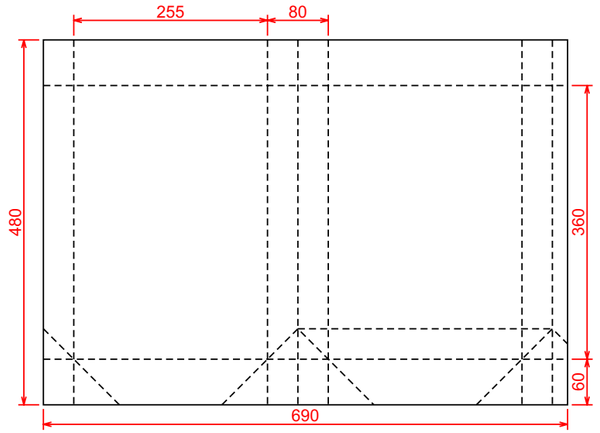

Пакет бумажный большой

Форма 705 (Артикул)

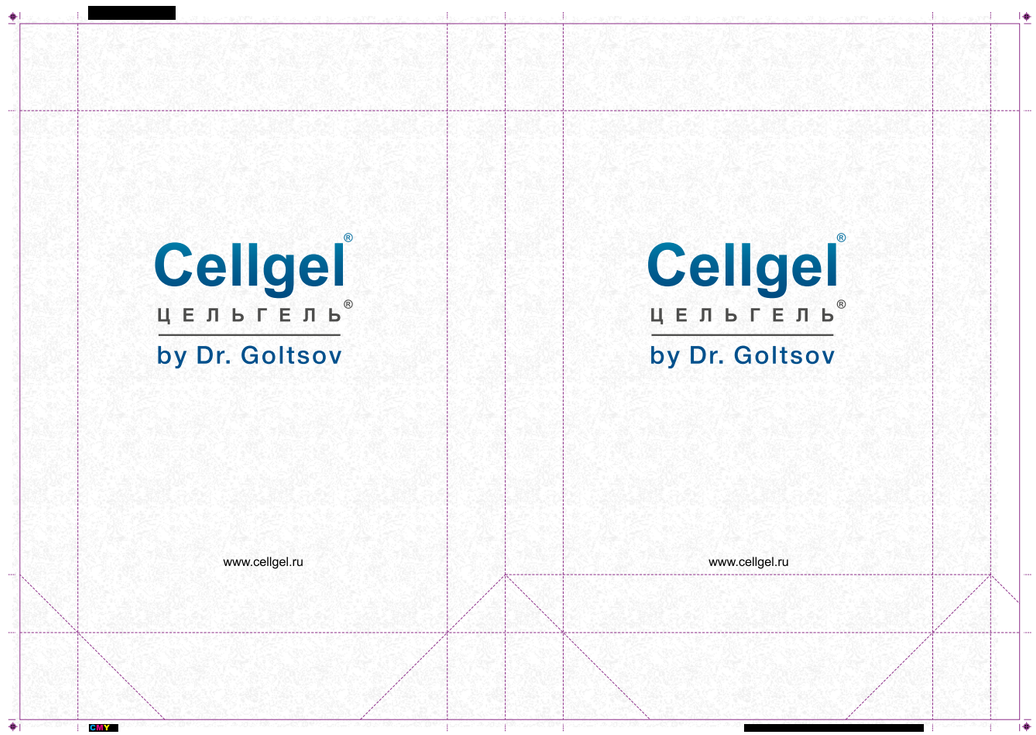

Пакет бумажный малый

Форма 132 (Артикул)

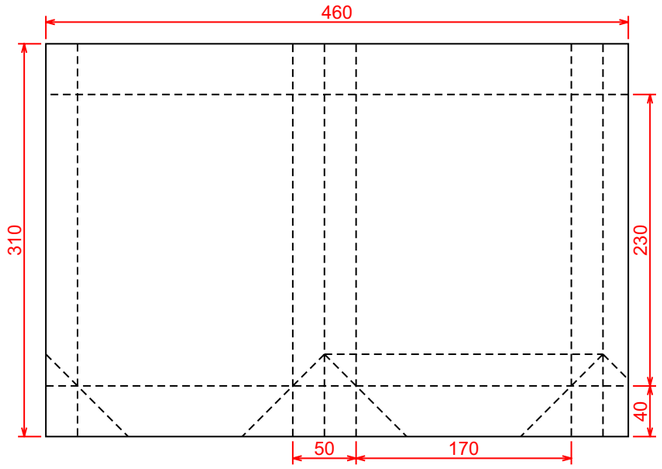

Сувенирная продукция

Ручка

Ручка San Antonio, белая с синим
арт 2204-2, коллекция Rodeo,
каталог «Океан»
Способ нанесения: тампопечать
Синий: C100 M70 Y0 K0

Скотч

Блокнот

Формат: А5
Пружина по верхнему краю
Цветность обложки: 4+0

Полиграфия

Визитка

Размер: 90x50 мм
Материал: матовая мелованная бумага 300 г/м^3
Цветность: 4+0
Послепечатная обработка: матовая ламинация, резка

Буклет для пациентов

Размер: 160x160 мм
Материал: матовая мелованная бумага 130 г/м^3
Цветность: 4+4

РАНОЗАЖИВЛЯЮЩЕЕ КОСМЕТИЧЕСКОЕ СРЕДСТВО

Cellgel®
ЦЕЛЬГЕЛЬ®
by Dr. Goltsov

- фототермолиз
- удаление новообразований
- послеоперационные швы
- быстрое заживление без осложнений
- разрешено детям с 3-х месяцев
- без аллергических реакций
- выбор профессионалов
- различные объемы флаконов – 5, 15 и 50 мл
- хранится при комнатной температуре 2 года
- выгодные цены при покупке в клинику

Узнайте подробнее

Алексей Гетьман
кандидат медицинских наук,
онколог, хирург высшей категории

Евгений Кожевников
заведующий отделением
дерматовенерологии

Елена Гольцова
кандидат медицинских наук,
врач-косметолог

Остались вопросы? mail@cellgel.ru, 8-800-222-47-01

Cellgel®
ЦЕЛЬГЕЛЬ®
by Dr. Goltsov

РАНОЗАЖИВЛЯЮЩЕЕ
КОСМЕТИЧЕСКОЕ СРЕДСТВО

Купить:
cellgel.ru

mail@cellgel.ru,
8-800-222-47-01

cellgel.ru

РАНОЗАЖИВЛЯЮЩЕЕ
КОСМЕТИЧЕСКОЕ СРЕДСТВО

- фототермолиз
- лазерная шлифовка
- послеоперационные швы
- удаление новообразований

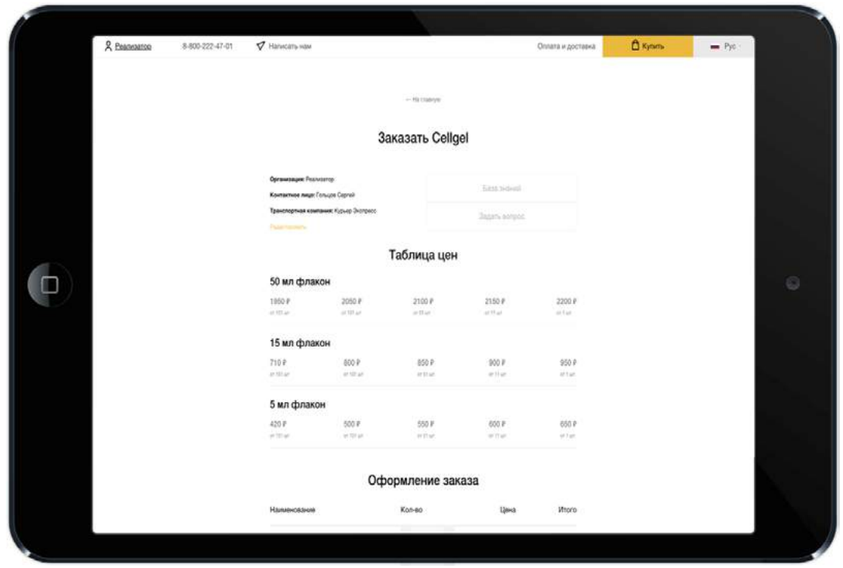
Реализатор
8-800-222-47-01
Написать нам
Оплата и доставка
Купить
Рус
Заказать Cellgel
Таблица цен
50 мл флакон
15 мл флакон
5 мл флакон
Оформление заказа
Наименование
Кол-во
Цена
Итого

Заказать Cellgel
1. Выберите количество
800 ₽
5 мл флакон Cellgel
1200 ₽
15 мл флакон Cellgel
2400 ₽
50 мл флакон Cellgel
2. Выберите способ доставки
Москва. Самовывоз
Тюмень. Самовывоз

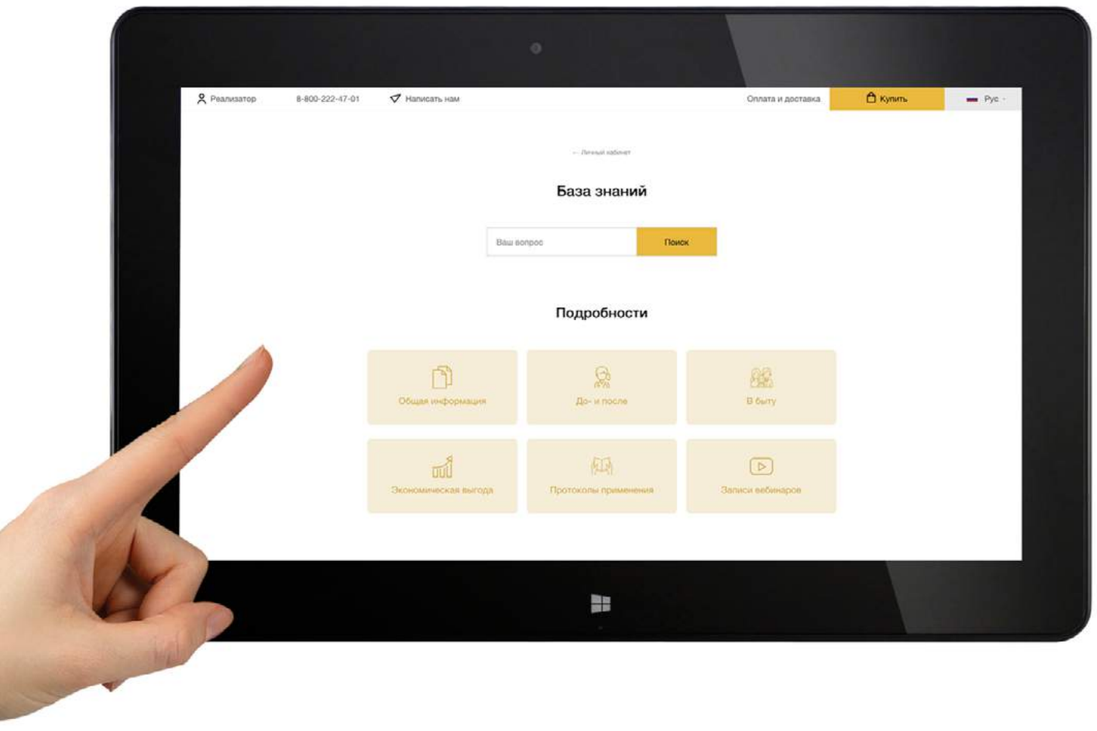
Реализатор
8-800-222-47-01
Написать нам
Оплата и доставка
Купить
Рус
База знаний
Ваш вопрос
Поиск
Подробности
Общая информация
До- и после
В быту
Экономическая выгода
Протоколы применения
Записи вебинаров

Cellgel
ЦЕЛЬГЕЛЬ
by Dr. Goltsov
Cellgel®(Цельгель®) – ранозаживляющие средства для кожи. Действующее вещество – экстракт клеток куриного эмбриона на биополимерной гелевой основе.
Cellgel®(Цельгель®) в несколько раз ускоряет заживление различных ран и порезов, ожогов и язв, пролежней и обморожений, хирургических швов на коже, при диабете и геморрое, интимной близости и ряде косметологических процедур (химических пилингах, лазерных шлифовках, фототермолиза и подобных).
Благодаря своим заживляющим свойствам Cellgel®(Цельгель®) имеет широкое применение в бытовых условиях и медицинской практике – хирургии, врачебной косметологии.
Главное, чтобы Cellgel®(Цельгель®) был всегда под рукой!
Прочитать инструкцию

Презентации PowerPoint, Keynote предназначены для докладов на конференциях для просмотра с проектора/телевизора.
В приложенных файлах представлен пример верстки презентации. Следует придерживаться фирменного стиля Цельгель: использовать фирменные шрифты, цвета, паттерн.
Необходимо учитывать особенности, как минимальный размер шрифта и оптимальный объем информации на слайде. Черезмерное количество информации затруднит ее восприятие, рекомендуется ее разбить на 2 и более слайдов.

Заголовки слайдов: 44 pt, фирменный синий
Текст слайда: 24 pt, черный
В зависимости от размещаемой информации размер шрифта может быть от 29 pt до 21 pt.
Менее 20 pt использовать не рекомендуется.

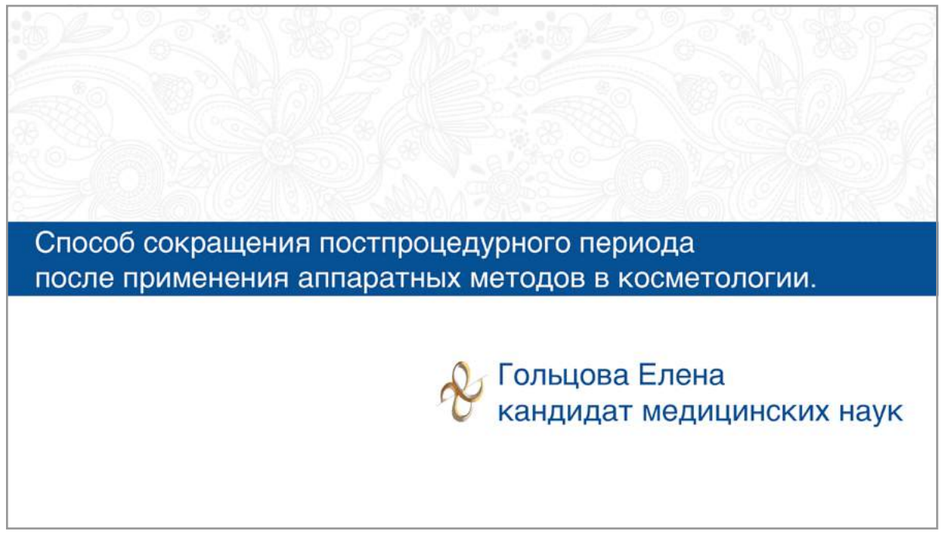

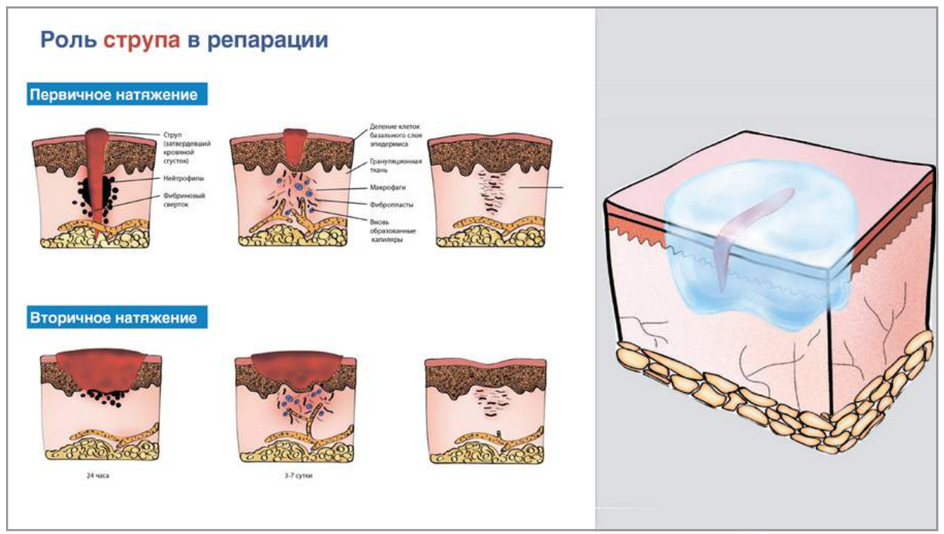

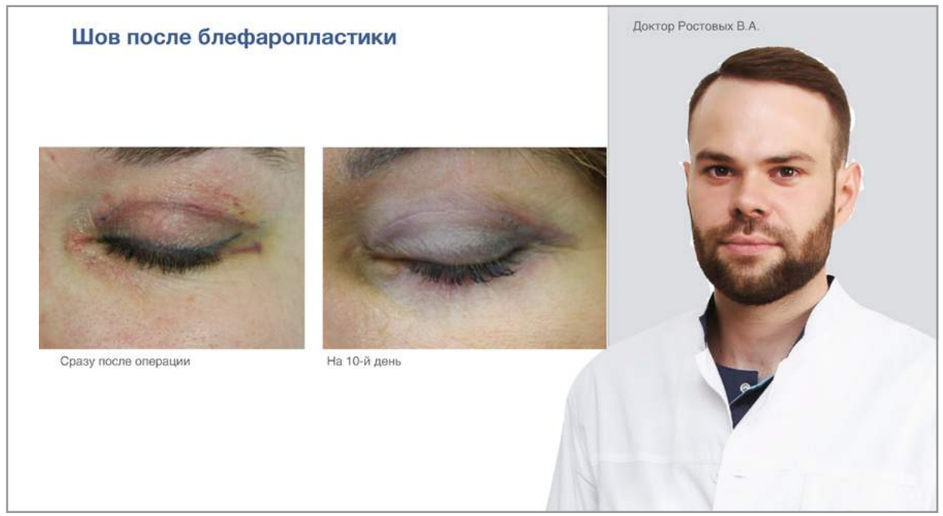

Упаковка

Еврофлакон

Вакуумный диспенсер с дозатором и колпачком
Производство Испания

ВАЖНО! Внутри флакона не должно быть каких-либо элементов из металла!

MICRO round серия 15 / 20 / 30 / 50 ml
верхнее заполнение

Высота контейнера, вместе с крышкой.



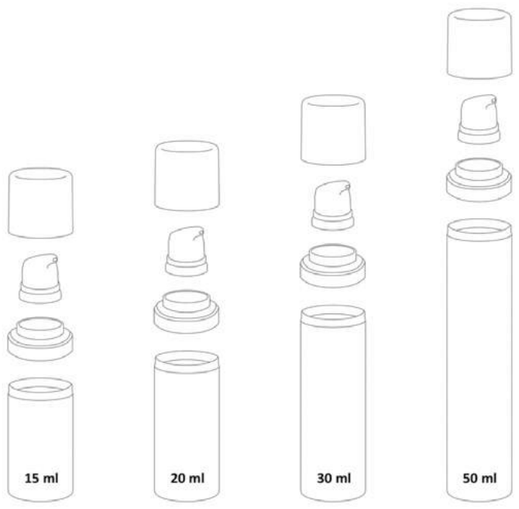

Крышка CAA-39,
полупрозрачная матовая.

Актуатор AA 0-01 G,
белый глянцевый.
Доза нажатия - **0,3 ml**.

Колар SAA-03 G,
белый глянцевый.

Контейнер, 15 / 20 / 30 / 50 ml, белый глянцевый. Ø 30 mm.

NANO серия 5 / 10 / 15 ml
верхнее заполнение

Высота контейнера, вместе с крышкой.



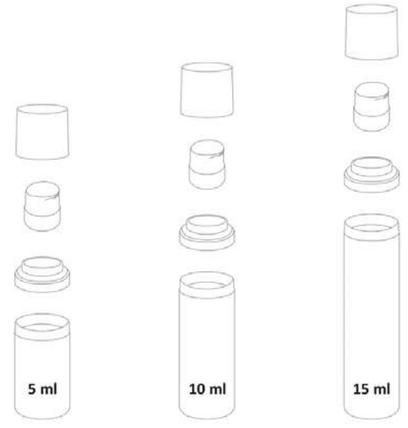

Крышка SEH-82,
прозрачная глянцевая.

Актуатор AA0-39,
белый глянцевый.
Доза нажатия - **0,2 ml**.

Колар SEH-38 G,
белый глянцевый.

Контейнер, 5 / 10 / 15 ml, белый глянцевый. Ø 22,5 mm.

MEZZO round серия 30 / 50 / 100 ml
верхнее заполнение

Высота контейнера, вместе с крышкой.



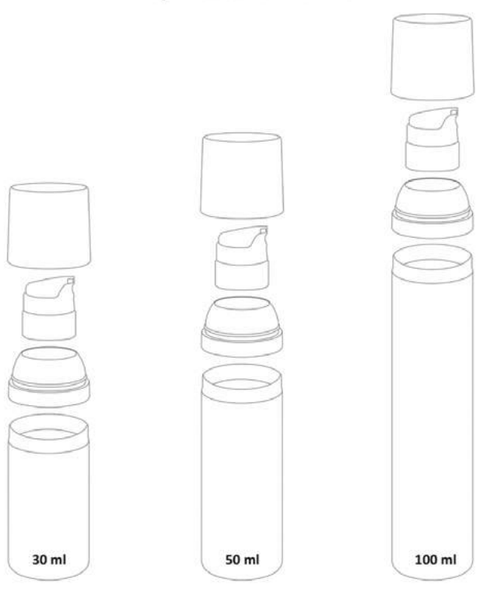

Крышка CB 3-44,
полупрозрачная **матовая**.

Актуатор A 30-15 G,
белый глянцевый.
Доза нажатия - **0,8 ml**.

Колар SB 3-08 G,
белый глянцевый.

Контейнер, 30 / 50 / 100 ml, белый глянцевый. Ø 37 mm.

Этикетка для флакона



pantone 425 C | pantone 2955 C

ОРИГИНАЛ-МАКЕТ	**HEO-3**	ДАТА	**29/10/2021**
ФЛАКОН	**MICRO 15 ml**	ЦВЕТ	**белый**

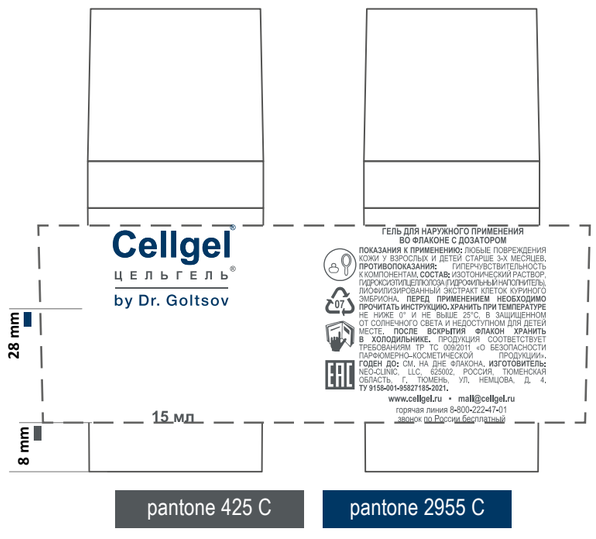

pantone 425 C | pantone 2955 C



pantone 425 C | pantone 2955 C

ОРИГИНАЛ-МАКЕТ	**HEO-4**	ДАТА	**29/10/2021**
ФЛАКОН	**MICRO 50 ml**	ЦВЕТ	**белый**



pantone 425 C | pantone 2955 C

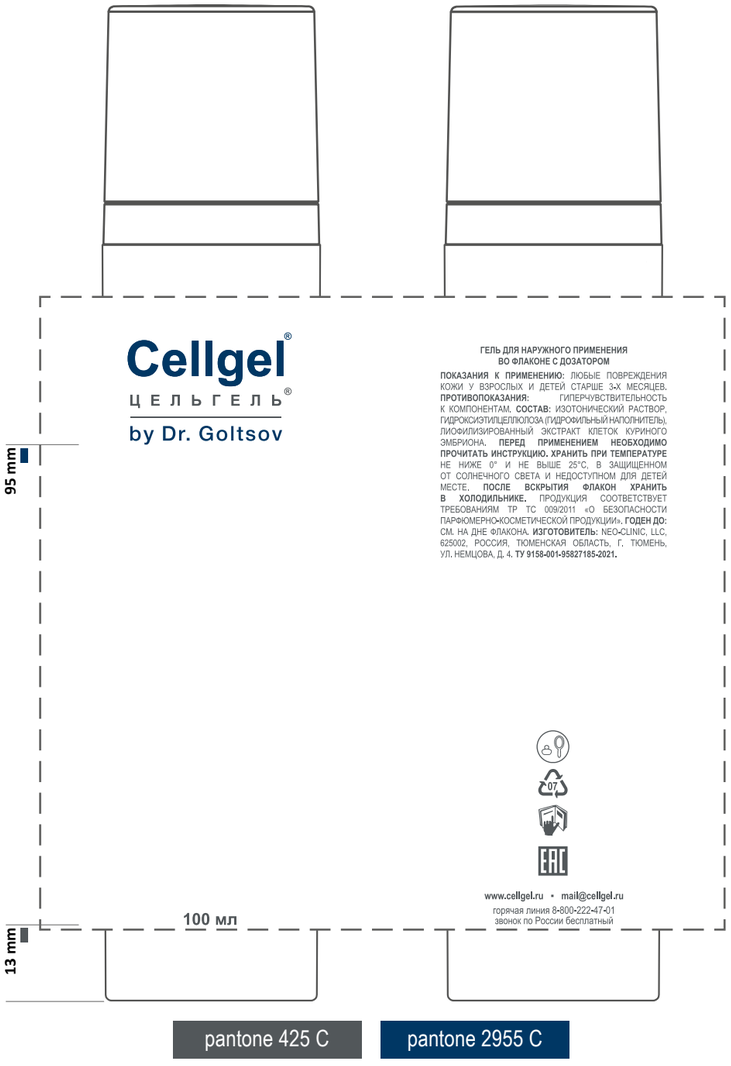

№	Наименование продукции	Вид упаковки	Вес/объем	Групповая	Действия	Штрих-код
1	Цельгель®	флакон	15 мл			4603766369006 png eps
2	Цельгель®	флакон	50 мл			4603766369013 png eps
3	Цельгель®	флакон	5 мл			4603766369020 png eps
4	Цельгель®	флакон	30 мл			4603766369037 png eps
5	Цельгель®	флакон	100 мл			4603766369044 png eps



Наклейка на флакон со сроком годности

Наклейка представляет собой перевернутую трапецию
с загругленными краями.
Цветность: 1+0
Материал: прозрачная самоклеющаяся виниловая пленка
Oracal
Послепечатная обработка: плоттерная резка

15мл, 50 мл
Размеры:
длинная сторона - 21 мм
короткая сторона - 10 мм

Шрифт: Arial Narrow, 8 pt, Black 100

Коробки для флаконов

Бумага: SIRIO PEARL 300г/м² ICE WHITE №10001105
Цветность: 4+1 (серый), фолиевые краски

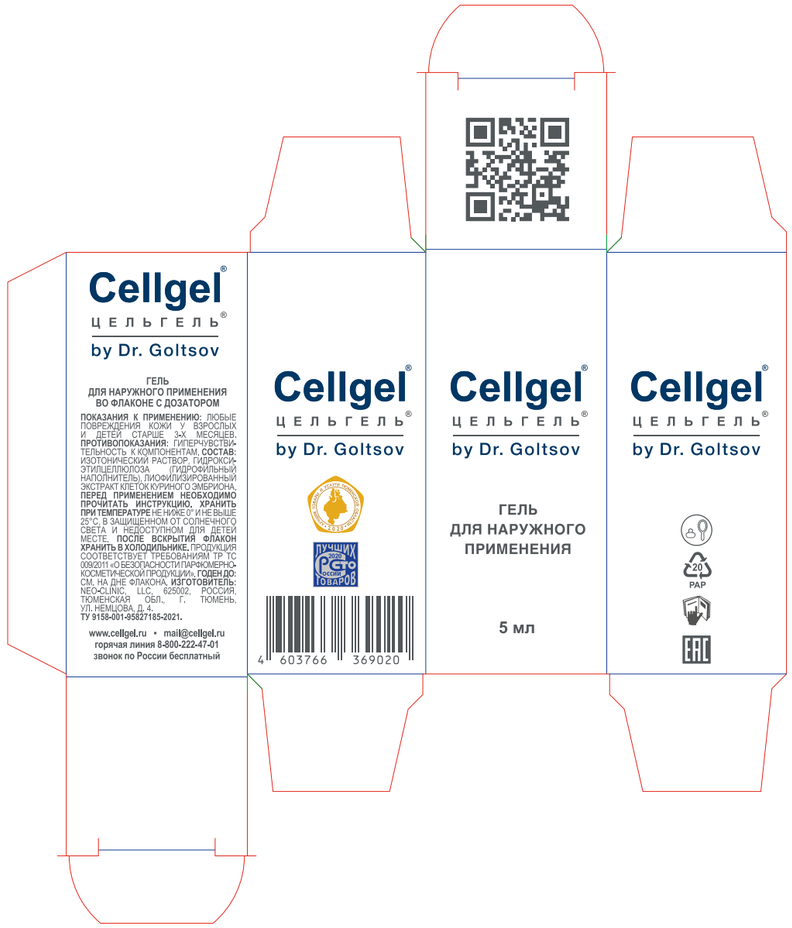

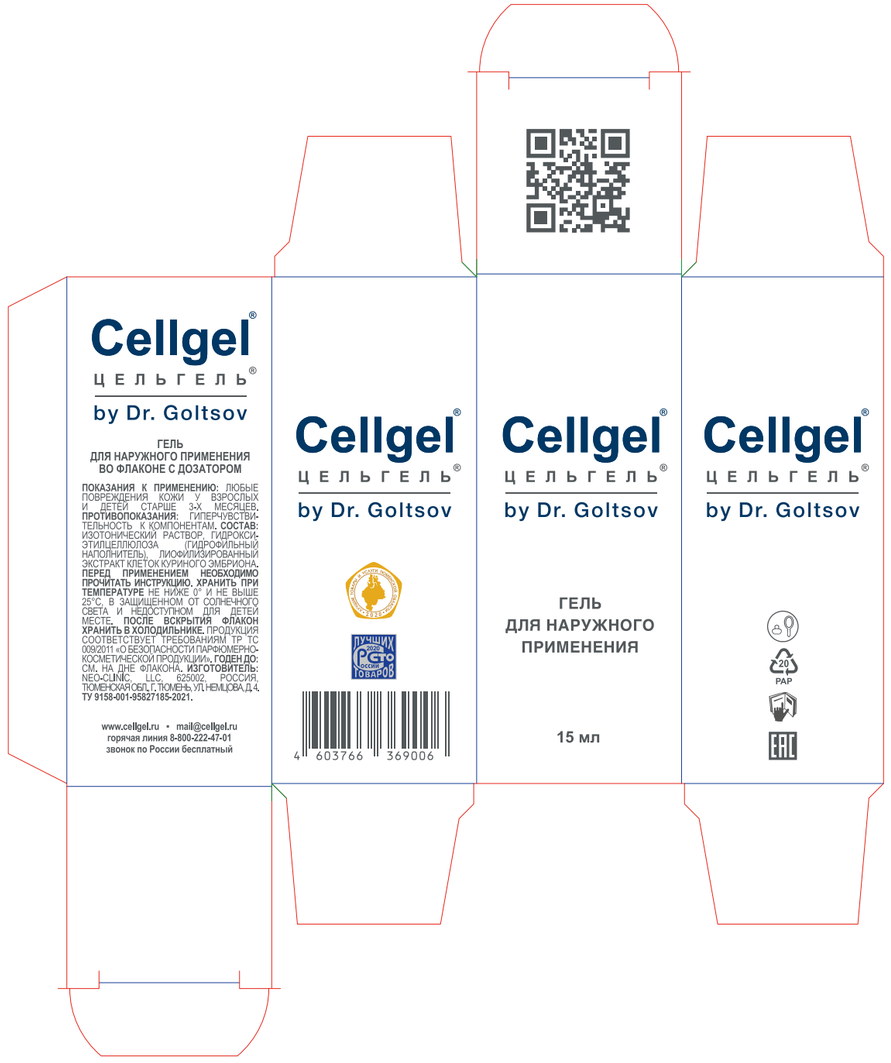

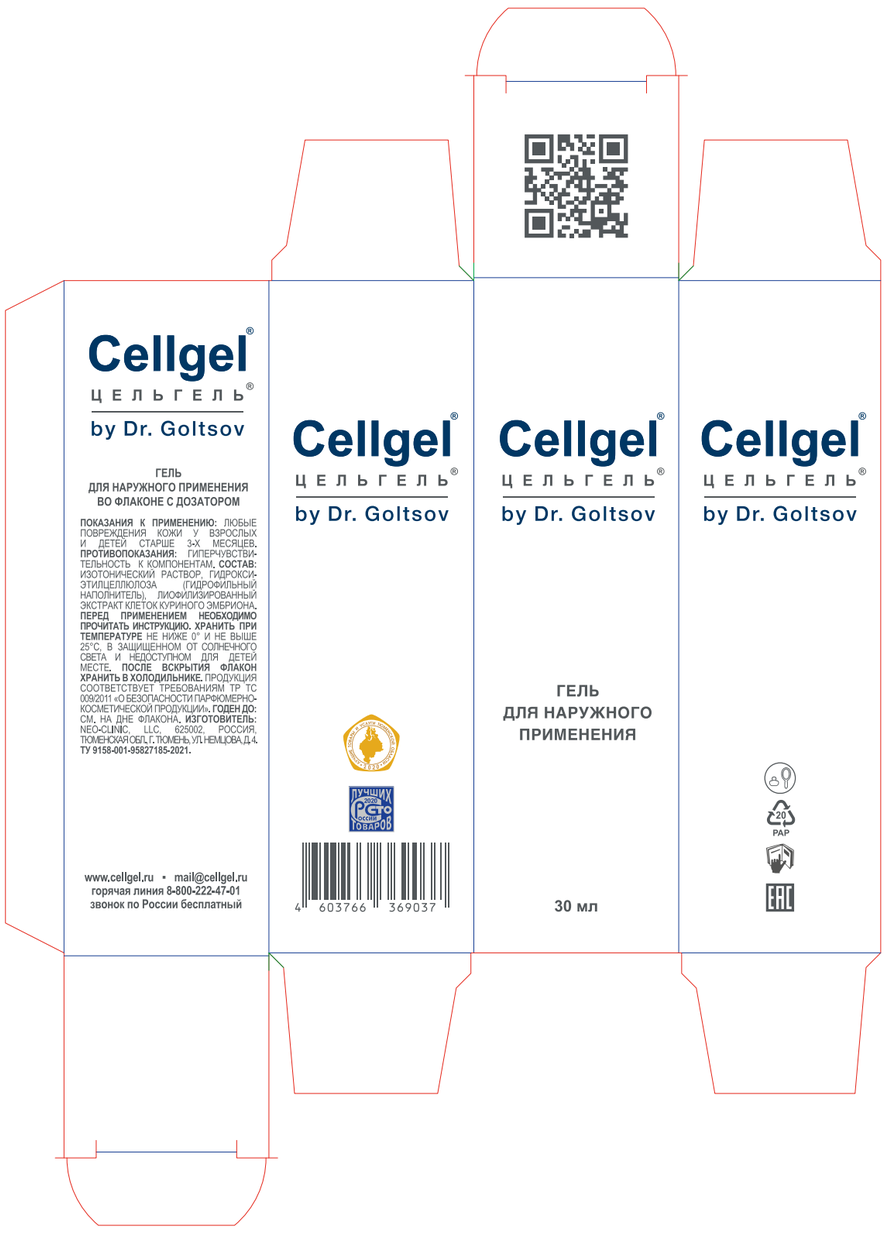
Cellgel®
ЦЕЛЬГЕЛЬ®
by Dr. Goltsov
ГЕЛЬ
ДЛЯ НАРУЖНОГО ПРИМЕНЕНИЯ
ВО ФЛАКОНЕ С ДОЗАТОРОМ
ПОКАЗАНИЯ К ПРИМЕНЕНИЮ: ЛЮБЫЕ ПОВРЕЖДЕНИЯ КОЖИ У ВЗРОСЛЫХ И ДЕТЕЙ СТАРШЕ 3-Х МЕСЯЦЕВ. ПРОТИВОПОКАЗАНИЯ: ГИПЕРЧУВСТВИТЕЛЬНОСТЬ К КОМПОНЕНТАМ. СОСТАВ: ИЗОТОНИЧЕСКИЙ РАСТВОР, ГИДРОКСИЭТИЛЦЕЛЛЮЛОЗА (ГИДРОФИЛЬНЫЙ НАПОЛНИТЕЛЬ), ЛИОФИЛИЗИРОВАННЫЙ ЭКСТРАКТ КЛЕТОК КУРИНОГО ЭМБРИОНА. ПЕРЕД ПРИМЕНЕНИЕМ НЕОБХОДИМО ПРОЧИТАТЬ ИНСТРУКЦИЮ. ХРАНИТЬ ПРИ ТЕМПЕРАТУРЕ НЕ НИЖЕ 0° И НЕ ВЫШЕ 25°С, В ЗАЩИЩЕННОМ ОТ СОЛНЕЧНОГО СВЕТА И НЕДОСТУПНОМ ДЛЯ ДЕТЕЙ МЕСТЕ. ПОСЛЕ ВСКРЫТИЯ ФЛАКОН ХРАНИТЬ В ХОЛОДИЛЬНИКЕ. ПРОДУКЦИЯ СООТВЕТСТВУЕТ ТРЕБОВАНИЯМ ТР ТС 009/2011 «О БЕЗОПАСНОСТИ ПАРФЮМЕРНО-КОСМЕТИЧЕСКОЙ ПРОДУКЦИИ». ГОДЕН ДО: СМ. НА ДНЕ ФЛАКОНА. ИЗГОТОВИТЕЛЬ: NEO-CLINIC, LLC, 625002, РОССИЯ, ТЮМЕНСКАЯ ОБЛ., Г. ТЮМЕНЬ, УЛ. НЕМЦОВА, Д. 4. ТУ 9158-001-95827185-2021.
www.cellgel.ru • mail@cellgel.ru
горячая линия 8-800-222-47-01
звонок по России бесплатный
4 603766 369037
ЛУЧШИХ ТОВАРОВ
ГЕЛЬ
ДЛЯ НАРУЖНОГО
ПРИМЕНЕНИЯ
30 мл
20
PAP

Cellgel®
ЦЕЛЬГЕЛЬ®
by Dr. Goltsov
ГЕЛЬ
ДЛЯ НАРУЖНОГО ПРИМЕНЕНИЯ
ВО ФЛАКОНЕ С ДОЗАТОРОМ
ПОКАЗАНИЯ К ПРИМЕНЕНИЮ: ЛЮБЫЕ ПОВРЕЖДЕНИЯ КОЖИ У ВЗРОСЛЫХ И ДЕТЕЙ СТАРШЕ 3-Х МЕСЯЦЕВ. ПРОТИВОПОКАЗАНИЯ: ГИПЕРЧУВСТВИТЕЛЬНОСТЬ К КОМПОНЕНТАМ. СОСТАВ: ИЗОТОНИЧЕСКИЙ РАСТВОР, ГИДРОКСИЭТИЛЦЕЛЛЮЛОЗА (ГИДРОФИЛЬНЫЙ НАПОЛНИТЕЛЬ), ЛИОФИЛИЗИРОВАННЫЙ ЭКСТРАКТ КЛЕТОК КУРИНОГО ЭМБРИОНА. ПЕРЕД ПРИМЕНЕНИЕМ НЕОБХОДИМО ПРОЧИТАТЬ ИНСТРУКЦИЮ. ХРАНИТЬ ПРИ ТЕМПЕРАТУРЕ НЕ НИЖЕ 0° И НЕ ВЫШЕ 25°С, В ЗАЩИЩЕННОМ ОТ СОЛНЕЧНОГО СВЕТА И НЕДОСТУПНОМ ДЛЯ ДЕТЕЙ МЕСТЕ. ПОСЛЕ ВСКРЫТИЯ ФЛАКОН ХРАНИТЬ В ХОЛОДИЛЬНИКЕ. ПРОДУКЦИЯ СООТВЕТСТВУЕТ ТРЕБОВАНИЯМ ТР ТС 009/2011 «О БЕЗОПАСНОСТИ ПАРФЮМЕРНО-КОСМЕТИЧЕСКОЙ ПРОДУКЦИИ». ГОДЕН ДО: СМ. НА ДНЕ ФЛАКОНА. ИЗГОТОВИТЕЛЬ: NEO-CLINIC, LLC, 625002, РОССИЯ, ТЮМЕНСКАЯ ОБЛ., Г. ТЮМЕНЬ, УЛ. НЕМЦОВА, Д. 4. ТУ 9158-001-95827185-2021.
www.cellgel.ru • mail@cellgel.ru
горячая линия 8-800-222-47-01
звонок по России бесплатный
4 603766 369013
ЛУЧШИХ ТОВАРОВ
ГЕЛЬ
ДЛЯ НАРУЖНОГО
ПРИМЕНЕНИЯ
50 мл
20
PAP

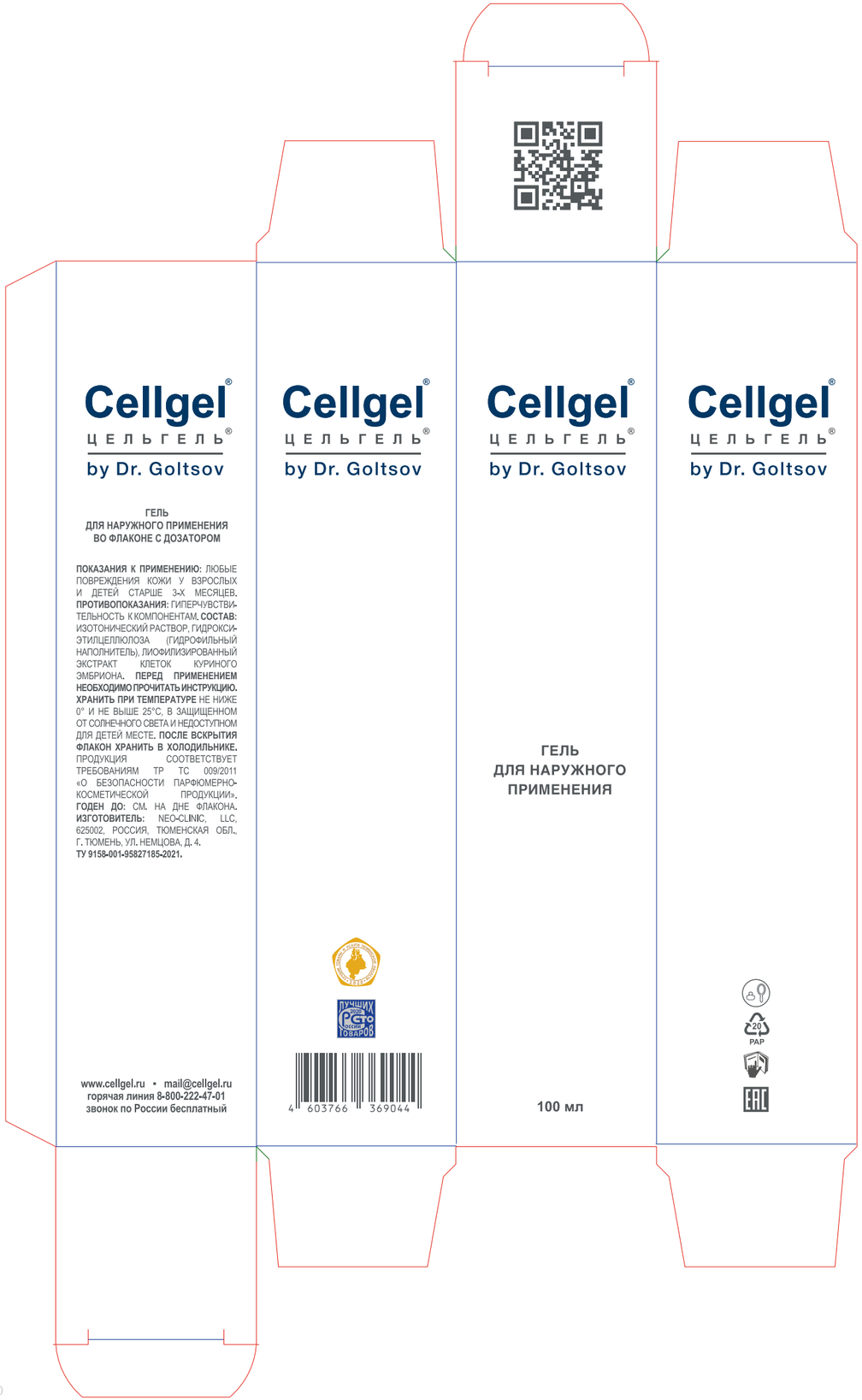

Наклейки с датой производства на коробку

Бумага: самоклеющая белая 80 г/м^3
Печать: цифровая
Послепечатная обработка: плоттерная резка

На наклейке указывается: месяц и год изготовления, срок годности средств

Дата изготовления: 06.2020

Годен до: 07.2022

Размеры: квадрат 33х33 мм

Шрифт: Arial Regular
5,6 pt, Black 40

Пакет саше

60х75 мм



Инструкция

Формат: А4
Материал: бумага белая мелованная глянцевая 80 г/м³
Цветность: 4+4, офсет
Шрифт: Arial 7 pt, Black

ИНСТРУКЦИЯ
к использованию косметического средства CELLGEL® (ЦЕЛЬГЕЛЬ®)

Торговое название косметического средства
CELLGEL®/ЦЕЛЬГЕЛЬ®, гель для наружного применения во флаконе с дозатором.

Состав
Вспомогательные вещества: изотонический раствор, гидроксиэтилцеллюлоза (гидрофильный наполнитель). Действующее вещество: лиофилизированный экстракт клеток куриного эмбриона.

Описание
Текучий гель бесцветный или светло-желтого цвета, не обладающий специфическим запахом.

Код 20.42.15
Косметическое средство для ухода за кожей, направленное на улучшение свойств кожного покрова, для местного применения.
Гидроксиэтилцеллюлоза – гелеобразующий биополимер, вещество природного происхождения, предсказуемо воздействует на организм человека. Образуемый им гидрогель является интактным, не оказывает раздражающего действия на кожу и слизистые, не препятствует резорбции активных веществ, не всасываясь при этом сам. При высыхании на поверхности кожи образует тонкую эластичную пленку, не стягивающую кожу. При увлажнении вновь приобретает объемную структуру. Гидрофильная основа геля обеспечивает умеренный дегидратирующий эффект, поддерживает нормальное состояние кожных покровов, обладает выраженным косметическим эффектом. Лиофилизированный экстракт клеток куриного эмбриона стимулирует миграцию и пролиферацию фибробластов, кератиноцитов, эндотелиальных и других клеток, способствует регенерации и восстановлению эластичности тканей.

Фармакокинетика
При нанесении геля реабсорбции активных веществ в системный кровоток не наблюдается.

Способ применения
Гель применяется при любых повреждениях кожи у взрослых и детей старше 3-х месяцев для ускорения регенерации тканей и заживления без образования рубцов. Рекомендуется наносить на кожу тонким слоем 2-3 раза в день до улучшения состояния кожного покрова.

Побочные эффекты
В редких случаях возможно кратковременное появление чувства жжения, боли, стягивания в области нанесения.

Противопоказания
Гиперчувствительность к компонентам.

Форма выпуска
Флакон объемом 5 мл, 15 мл, 50 мл стерильный белого цвета с дозатором, упакован в картонную коробку с инструкцией по применению.

Условия хранения
Хранить при температуре не ниже 0°С и не выше 25°С, в защищенном от солнечного света и недоступном для детей месте. После вскрытия флакон хранить в холодильнике.

Срок годности
2 года. Не использовать по истечении срока годности, указанного на упаковке. Продукция изготовлена в соответствии с ТУ 9158-001-95827185-2021. Продукция соответствует требованиям ТР ТС 009/2011 «О безопасности парфюмерно-косметической продукции». Декларация о соответствии ЕАЭС N RU Д-RU.PA01.B.56185/21 от 25.06.2021 г.

Адрес изготовителя
Neo-Clinic, LLC, ул. Немцова, д. 4, г. Тюмень,
Тюменская область, Россия, 625002, mail@cellgel.ru
Официальный сайт www.cellgel.ru
Горячая линия 8-800-222-47-01,
звонок по России бесплатный

CELLGEL® (ЦЕЛЬГЕЛЬ®)
косметикалық құралды қолдану жөніндегі НҰСҚАУЛЫҚ

Косметикалық құралдың саудалық атауы
CELLGEL®/ЦЕЛЬГЕЛЬ®, сыртқы қолдануға арналған гель диспенсермен бірге бөтелкеде.

Құрамы
Қосалқы заттар: изотоникалық ерітінді, гидроксиэтилцеллюлоза (гидрофильді толтырғыш). Әсер етуші зат: тауық эмбрионы жасушаларының лиофилизденген сығындысы.

Сипаттамасы
Түссіз немесе ашық сары түсті аққыш гель, өзіндік иісі жоқ.

Коды 20.42.15
Терінің қасиеттерін жақсартуға бағытталған, теріні күтуге арналған косметикалық құрал, жергілікті қолдану үшін.
Гидроксиэтилцеллюлоза – гель құрағыш биополимер, табиғи текті зат адам ағзасына болжамды әсер етеді, ол құрайтын гидрогель интактілі болып табылады, тері мен шырышты қабықтарды тітіркендірмейді, белсенді заттардың қайта сіңуіне кедергі жасамайды, бұл ретте өзі сіңбейді. Кепкенде тері бетінде теріні тартпайтын жұқа иілгіш үлдір құрылады. Ылғалданғанда көлемдік құрылымға қайтадан ие болады. Гельдің гидрофильді негізі орташа дегидраттау әсерін қамтамасыз етеді, тері жамылғыларының қалыпты күйінде ұстап тұрады, анық білінетін косметикалық тиімділігі бар. Тауық эмбрионы жасушаларының сусыздандырылған сығындысы фибробластарды, кератиноциттерді, эндотелиалдық және басқа да жасушаларды қоныстандыруды және сусыздандыруды ширатады, тіндердің жаңғыруына және қалпына келуіне септігін тигізеді.

Фармакокинетикасы
Гель жағылғанда жүйелі қан айналымында белсенді заттардың қайта сіңуі байқалмайды.

Қолдану тәсілі
Гель ересектер мен 3 айдан асқан балаларда терінің кез келген зақымдалуында тіндердің қалпына келуін және тыртықсыз емделуін тездету үшін қолданылады. Терінің жағдайы жақсарғанға дейін күніне 2-3 рет теріге жұқа қабатпен жағу ұсынылады.

Жанама әсерлері
Сирек жағдайларда терінің жағылған жері қысқа мерзімде ашуы, ауруы, тартылуы мүмкін.

Қарсы көрсеткіштер
Компоненттерге жоғары сезімталдық.

Шығарылатын пішіні
Сауыт көлемі 5 мл, 15 мл, 50 мл мөлшерлегіші бар, бұлыңғыр ақ түсті зарарсыздандырылған, қолдану жөніндегі нұсқаулығымен бірге картон қорапшаға салынған.

Сақтау шарттары
Күн сәулесінен қорғалған және балалардың қолы жетпейтін жерде 0°С жоғары және 25°С төмен температурада сақтаңыз. Ашқаннан кейін сауытты тоңазытқышта сақтаңыз.

Жарамдылық мерзімі
2 жыл. Қаптамасында көрсетілген жарамдылық мерзімі өткеннен кейін пайдаланбаңыз.
Өнім ТШ 9158-001-95827185-2021 сәйкес өндірілді. Өнім «Парфюмерия-косметика өнімінің қауіпсіздігі туралы» КО ТР 009/2011 талаптарына сәйкес келеді. 25.06.2021 жылғы ЕЭО сәйкестік туралы декларация N RU Д-RU.PA01.B.56185/21.

Өндірушінің мекенжайы
Neo-Clinic Немцов к-сі, 4, Түмен қ., Түмен облысы,
Ресей, 625002, mail@cellgel.ru
Ресми сайты www.cellgel.ru
Жедел желі 8-800-222-47-01,
Ресей бойынша қоңырау шалу тегін

ІНСТРУКЦЫЯ
да выкарыстання касметычнага сродка CELLGEL® (ЦЭЛЬГЕЛЬ®)

Гандлёвая назва касметычнага сродку
CELLGEL®/ЦЭЛЬГЕЛЬ®, гель для вонкавага выкарыстання у флаконе з дазатарам.

Склад
Дапаможныя рэчывы: ізатанічны раствор, гідраксіэтылцэлюлоза (гідрафільны напаўняльнік). Актыўнае рэчыва: ліяфілізаваны экстракт клетак курынага эмбрыёну.

Апісанне
Цякучы гель бясколернага або светла-жоўтага колеру, не які валодае спецыфічным пахам.

Код 20.42.15
Касметычны сродак для догляду скуры, прызначаны для паляпшэння ўласцівасцяў скурнага покрыва, для мясцовага ўжытку.
Гідраксіэтылцэлюлоза — гелеўтваральны біяпалімер, рэчыва прыроднага паходжання, прадказальна ўздзейнічае на арганізм чалавека, гідрагель, які ўтвараецца з яго, мае інтактныя ўласцівасці, не раздражняе скуру і слізістыя, не перашкаджае прысваенню актыўных рэчываў, сам пры гэтым не ўсмоктваецца. Пры высыханні на паверхні скуры ўтварае тонкую эластычную плёнку, якая не сцягвае скуру. Пры звільгатненні аднаўляе аб'ёмістую структуру. Гідрафільная аснова гелю забяспечвае лёгкі падсушальны эфект, падтрымлівае нармальны стан скурнага покрыва, дае выразны касметычны эфект. Ліяфілізаваны экстракт клетак курынага эмбрыёну стымулюе міграцыю і праліферацыю фібрабластаў, кератынацытаў, эндатэліяльных ды іншых клетак, спрыяе загойванню і аднаўленню эластычнасці тканак.

Фармакакінетыка
Пры нанясенні гелю не назіраецца рэабсорбцыі актыўных рэчываў у сістэмны кровазварот.

Спосаб ўжытку
Гель ўжываецца пры любых пашкоджаннях скуры ў дарослых і дзяцей, старэйшых за 3 месяцы, для паскарэння рэгенерацыі тканак і загойвання без утварэння рубцоў. Рэкамендуецца наносіць на скуру тонкім слоем 2-3 разы на дзень да паляпшэння стану скурнага покрыва.

Пабочныя эфекты
У радкіх выпадках магчымыя кароткачасовыя праявы: пякучка, боль, сцягванне ў месцы нанясення.

Супрацьпаказанні
Гіперчувствітельность да кампанентаў.

Форма выпуску
Флакон аб'ёмам 5 мл, 15 мл, 50 мл стэрыльны белага колеру з дазатарам, спакаваны ў кардонную коробку з інструкцыяй па ўжыванні.

Умовы захоўвання
Захоўваць пры тэмпературы не ніжэй за 0° С і не вышэй за 25° С, у месцы, недасяжным для сонечнага святла і дзецей. Пасля ўскрыцця, флакон захоўваць у халадзільніку.

Тэрмін прыдатнасці
2 гады. Не выкарыстоўваць пасля заканчэння тэрміну прыдатнасці, пазначанага на ўпакоўцы
Прадукцыя выраблена ў адпаведнасці з ТУ 9158-001-95827185-2021. Прадукцыя адпавядае патрабаванням ТР МС 009/2011 «Аб бяспецы парфумерна-касметычнай прадукцыі». Дэкларацыя аб адпаведнасці ЕАЭС N RU Д-RU.PA01.B.56185/21 ад 25/06/2021.

Адрас вытворцы
Neo-Clinic вул. Нямцова, 4, г. Цюмень, Цюменская
вобласць, Расія, 625002, mail@cellgel.ru
Афіцыйны сайт www.cellgel.ru
Гарачая лінія 8-800-222-47-01,
званок па Расіі бясплатны

КӨРСӨТМӨ
CELLGEL® (ЦЕЛЬГЕЛЬ®) косметикалык каражатты колдонуу тууралуу

Косметикалык каражаттын соода-сатык аталышы
CELLGEL®/ЦЕЛЬГЕЛЬ®, сырттан сыйпалуучу гель диспенсер менен бөтөлкөдө.

Курамы
Жардамчы заттар: изотоникалык эритмеси, гидроксиэтилцеллюлоза (гидрофильдик толтургуч). Колдонулган зат: тооктун түйүлдүк клеткасынын лиофилдештирилген ширеси

Сыпаттама
Өңсүз же ачык-сары суюк гель, өзгөчө жыты жок.

Код 20.42.15
Териге кам көрүү үчүн косметикалык каражат, теринин сапатын жакшыртууга багытталган, тиешелүү жерге гана колдонуу үчүн.
Гидроксиэтилцеллюлоза – гель пайда кылган биополимер, табигый зат, адамдын организмине байкалгандай таасир берет, пайда болгон гидрогель интактуу, терини жана былжырлуу оболочкаларды кычыштырбайт, кыймылдуу заттардын сиңирүүсүнө тоскоолдук кылбайт, бирок өзү сиңип кетпейт. Кургагандан кийин теринин сыртында жука кургак пленка сыяктуу болуп калат, бирок терини тырыштырбайт. Нымдашкандан кийин кайра көлөмдүү структурасы калыбына келет. Гидрофилдик негиз орточо дегидратикалык натыйжаны камсыз кылат, теринин орточо абалын кармап турат, айкын косметикалык натыйжага ээ.
Тооктун түйүлдүк клеткасынын лиофилдештирил- ген ширеси фибробласттардын, кератиноциттердин, эндотелиалдык жана башка клеткалардын кыймылына жана пролиферациясына түрткү берет, ткандардын чоюлчаактыгын калыбына келтирет.

Фармакокинетика
Гельди колдонгондо кан агуу системасына кыймылдуу заттардын сиңүүсү байкалган эмес.

Колдонуу ыкмасы
Гель теринин ар кандай жаракаттарында колдонулат: чоң кишилердин жана 3 айдан ашкан балдарга ткандардын тез айыгуусу жана калыптандыруусу үчүн колдонулат жана тырыксыз айыктырат. Бир күндө 2-3 жолу теринин жакшы абалына чейин колдонулат.

Терс таасири
Сейрек учурда тери бир аз убакытка ачышып, ооруп же сыйпаган жери тартылышы мумкун.

Каршы көрсөтмөлөр
Компоненттерге жогорку сезгичтик.

Чыгарылган түрү
5 мл көлөмдөгү флакон, 15 мл, 50 мл тазартылган ак түстөгү катуу калың ченегичи менен, картон кутучага колдонуу көрсөтмөсү менен салынган.

Сактоо шарты
Төмөнкү 0°С жана 25°С жогору эмес температурада, күндүн нурунан корголгон жана балдар жетпеген жерде сактоо керек. Ачылгандан кийин флаконду муздаткычта сактоо керек.

Сактоо мөөнөтү
2 жыл. Упаковкада көрсөтүлгөн жарактуулук мөөнөтү аяктагандан кийин колдонууга болбойт.
Продукция ТУ 9158-001-95827185-2021 эрежелери боюнча жасалган. Продукция ТР ТС 009/2011 «Парфюмерия жана косметикалык продукциянын коопсуздугу боюнча» эрежелердин талаптарына ылайык. Ылайык декларациясы ЕАЭС N RU Д-RU.PA01.B.56185/21, 25.06.2021 г баштап.

Өндүрүүчүнүн дареги
Neo-Clinic, Немцов к., 4, Тюмень ш., Тюмень облусу,
Орусия, 625002, mail@cellgel.ru
Расмий сайты www.cellgel.ru
Шыр байланыш: 8-800-222-47-01,
Орусия боюнча байланыш акысыз

PATIENT INFORMATION
for CELLGEL®/ЦЕЛЬГЕЛЬ® cosmetic product

Trade name of the cosmetic product:
CELLGEL®/ЦЕЛЬГЕЛЬ®, gel for external use in a bottle with a dispenser

Composition
Additive agents: isotonic solution, hydroxyethyl cellulose (hydrophylic filler). Active ingredient: lyophilized extract of chick embryo cells.

Description
Fluid gel colorless or light yellow with no peculiar scent.

Code 20.42.15
Skin care product for external use designed to improve the skin properties.
Hydroxyethyl cellulose is a gel-forming biopolymer, a naturally occurring substance having a predictable influence on a human body. The hydrogel formed by the biopolymer is intact; it doesn't have an irritant effect on the skin and the mucous membranes and doesn't prevent active agents from resorption while it's not absorbed itself. When it dries up it forms a thin elastic film on the skin surface without tightening of the latter. When it's moisturized it gains a bulky structure again. The hydrophylic basis of the gel provides a moderate dehydrating effect, sustains a normal state of the skin and has a marked cosmetic effect. The lyophilized extract of chick embryo cells stimulates migration and proliferation of fibroblasts, keratinocytes, endothelial and other cells, and contributes to the recovery and regeneration of the tissues compliance.

Pharmacokinetics
When applying the gel the reabsorption of active agents into the systemic blood flow have not been evidenced.

Method of application
The gel can be used in case of any skin lesions among adults and children over 3 months to accelerate the regeneration of tissues and the healing process without cicatrization.
It is recommended to apply a thin layer of the gel to the skin 2-3 times a day until the skin condition is improved.

Side effects
Rarely one may feel a short-time burning sensation, a sense of pain or tightening in the area of application.

Contraindications
Hypersensitivity to components.

Product form
A 5 ml or 15 ml or 50 ml sterile vial of white color with a dosing pump. Packed in a carton box with an application instruction inside.

Storage instructions
Keep at temperatures below +0° to +25°C in a place protected from light and children! After opening the vial store in a fridge.

Shelf life
2 years. Do not use after the date of the shelf life expiration which is marked on the package. The product is manufactured in accordance with standard TU 9158-001-95827185-2021. Complies with the requirements of standard TR TS 009/2011 "On safety of perfume and cosmetic products". EAEU Declaration of compliance No. RU Д-RU.PA01.B.56185/21 dd. 25 June 2021.

Manufacturer's address
Neo-Clinic, LLC, Nemtsova St. 4, Tyumen, Tyumen Oblast,
Russian Federation, 625002, mail@cellgel.ru
Official website: www.cellgel.ru
Hotline phone: 8-800-222-47-01,
calls from Russia are free of charge

CELLGEL® (Ցելգել)
կոսմետիկ միջոցի օգտագործման հրահանգ

Կոսմետիկ միջոցի եւառեւտրային անվանումը՝
CELLGEL®/ЦЕЛЬГЕЛЬ®, գել՝ արտաքին օգտագործման համար դիսպենսերով շշով

Բաղադրությունը
Օժանդակ նյութեր՝ իզոտոնիկ լուծույթ, հիդրօքսիէթիլցելյուլոզա (հիդրոֆիլային լիցքավորիչ):
100 մլ գելը պարունակում է՝
Ակտիվ նյութ՝ Հավի սաղմի բջիջների լիոֆիլիզացված լուծամզվածք:
Նկարագրությունը
Հոսուն անգույն կամ թեթեւ դեղին գույնի գել, չունի հատուկ հոտ:

Ծածկագիրը՝ 20.42.15
Կոսմետիկ միջոց՝ մաշկի խնամքի համար, որն ուղղված է մաշկածածկույթի հատկությունների, ապաքինմանը, թարմացմանը՝ տեղային կիրառմանը:
Հիդրօքսիէթիլցելյուլոզան՝ դոնդողագոյացնող կենսապոլիմեր է, բնական ծագում ունեցող նյութ, կանխատեսորեն ազդում է մարդու օրգանիզմի վրա, նրանից գոյացող հիդրոգելն ինտակտ է, չի ցուցաբերում գրգռիչ ազդեցություն՝ մաշկի
եւեւ լորձաթաղանթների վրա, չի խոչընդոտում ակտիվ նյութերի կլանման՝ պրոցեսը, ինքն էլ չի ներծծվում: Մաշկի մակերեսի վրա չորանալուց հետո՝ առաջացնում է նուրբ, էլաստիկ, մաշկը չձգող, թաղանթ: Խոնավացնելուց հետո կրկին ծավալային կառուցվածք է բերում: Գելի հիդրոֆիլային հիմքն ապահովում է չափավոր ջրազրկող ազդեցություն, պահպանում է մաշկի ծածկույթի նորմալ վիճակը եւեւ ունի արտահայտված կոսմետիկ էֆեկտ: Հավի սաղմի բջիջների լիոֆիլիզացված լուծամզվածքը խթանում է ֆիբրոբլաստների, կերատինոցիտների, էնդոթելիալ եւեւ այլ բջիջների տեղափոխությունն եւեւ պրոլիֆերացիան, նպաստում է ռեգեներացիային եւեւ էլաստիկ հյուսվածքների վերականգնմանը:

Ֆարմակոկինետիկա
Գելի օգտագործման ժամանակ չի դիտվում ակտիվ նյութերի կրկին կլանում՝ համակարգային արյան հոսքում:

Կիրառման եղանակը
Գելը կիրառվում է մեծահասակների եւ 3 ամսեկանից բարձր երեխաների համար՝ մաշկի ցանկացած վնասվածքների դեպքում՝ հյուսվածքների ռեգեներացիայի արագացման եւ առանց սպիների ապաքինման համար: Առաջարկվում է օրվա ընթացքում 2-3 անգամ կիրառել բարակ շերտով մաշկի վրա՝ մինչեւ մաշկի ապաքինումը:

Կողմնակի ազդեցություններ
Գելը քսելու տեղերում հազվադեպ հնարավոր է կարճաժամկետ այրոցի, ցավի, ծգվածության զգացողություն:

Հակացուցումները
գերզգայունություն բաղադրիչներին.

Բացթողնման ձեւը
5 մլ, 15 մլ 50 մլ ծավալով ստերիլ սրվակ՝ սպիտակ, անփայլ, բաժնաչափիչով, փաթեթավորված է ստվարաթղթե տուփի մեջ՝ կիրառման հրահանգի ներդիր թերթիկի հետ:

Պահպանման պայմանները
Պահել 0 ° C- ից ցածր եւ 25 ° C- ից ոչ բարձր ջերմաստիճանում, արեւի լույսից պաշտպանված եւ երեխաների սահմաններից դուրս պաշտպանված վայրում: Բացումից հետո սրվակը պահեք սառնարանում

Պիտանիության ժամկետը
2 տարի: Չօգտագործել փաթեթավորման վրա նշված պիտանիության ժամկետը լրանալուց հետո: Արտադրված է ՏՊ (ТУ) 9158-001-95827185-2021-ի համապատասխան: Արտադրանքը համապատասխանում է ՄՄ ՏԿ (ТР ТС) 009/2011 «Օծանելիքների եւ կոսմետիկայի անվտանգության մասին» պահանջներին: Համապատասխանության հռչակագիր ЕАЭС N RU Д-RU.PA01.B.56185/21 25.06.2021 թ

Neo-Clinic,
Ռուսաստան, 625002, Տյումենի մարզ, ք. Տյումեն,
Նեմցովի փող., mail@cellgel.ru
Պաշտոնական կայք՝ www.cellgel.ru
Թեժ գիծ՝8-800-222-47-01,
անվճար զանգ Ռուսաստանում

Термоконтейнер для транспортировки

Транспортировка средства Цельгель производится в термоконтейнерах из пенопласта.